Universidad de Concepción
Facultad de Ciencias Sociales
Departamento de Antropología
Carrera de Antropología

ESTIMACIÓN DE TEMPORALIDAD EN FRACTURAS ANTE MORTEM PROVOCADAS POR PROYECTIL DE ARMA DE FUEGO A PARTIR DE ESTADIOS DE REMODELACIÓN ÓSEA

Memoria de Título para optar al grado de Antropólogo con mención en Antropología Física

EARL FURMAN SANDERS JR HERNÁNDEZ

CONCEPCIÓN-CHILE

MARZO 2023

Profesora Guía: Ivanna Toyo
Dpto. de Antropología, Facultad de Ciencias Sociales
Universidad de Concepción

Se autoriza la reproducción total o parcial, con fines académicos, por cualquier medio o procedimiento, incluyendo la cita bibliográfica del documento.

Agradecimientos

Debo comenzar por los museos National Museum of Health & Medicine y Maude Abbott Medical Museum, que prestaron tanto sus fotografías históricas como digitalizaciones de sus exhibiciones para que mi investigación fuera posible. El tanteo de la muestra fue un proceso arduo y complejo y, sin su colaboración, dudo que hubiera podido haber realizado el presente estudio como me hubiera gustado.

Tanto a la Universidad como a mi profesora guía, que, además de proveerme de siempre adecuadas correcciones, hizo posible mi recordada práctica por una institución que ayudó en demasía a mi completa formación académica.

Ya que le dediqué una alusión, al Servicio Médico Legal, por enseñarme la gran mayoría del conocimiento que utilicé para la redacción, estructuración e investigación que se verá en este documento.

Finalmente, tanto a mi familia como a mi novia por siempre estar pendientes de mi progreso en la tan temida Tesis y ayudar en lo necesario.

TABLA DE CONTENIDO

ÍNDICE DE TABLAS vi

I. INTRODUCCIÓN 1

II. PRESENTACIÓN DE LA INVESTIGACIÓN 4

1. Planteamiento del problema 4

2. Justificación y viabilidad 9

3. Hipótesis 12

4. Objetivos 12

i. General 12

ii. Específicos 12

III. ANTECEDENTES 13

IV. MARCO TEÓRICO 20

1. Histología del hueso 20

2. Biomecánica de la fractura 22

3. Fracturas en fémur 23

4. Mecanismos de trauma 26

5. Fracturas producidas por PAF 27

6. Diferencias entre fracturas ante y peri mortem 29

7. Remodelación ósea 31

8. Estadios de remodelación ósea 31

9. Tiempo desde la fractura 37

10. Factores que influyen en la remodelación ósea 39

i. Ubicación de la fractura 39

ii. Tipo de fractura 40

iii. Edad del individuo 41

iv. Comorbilidad 42

v. Trastornos de consolidación de fracturas 43

vi. Manejo de fracturas 47

vii. Trayectoria del proyectil 50

viii. Otros 51

11. Caracterización del hueso nuevo 52

12. Asignación arbitraria 56

V. DISEÑO METODOLÓGICO 59

1. Técnicas 60

2. Muestra 61

3. Criterios de inclusión y exclusión de la muestra 62

4. Plan de análisis 64

5. Presentación de resultados 66

VI. RESULTADOS 67

1. National Museum of Health & Medicine 67

i. Muestra fotográfica 67

2. Maude Abbott Medical Museum 125

i. Muestra digitalizada 125

ii. Muestra fotográfica 134

VII. INTERPRETACIÓN DE DATOS 141

VIII. CONCLUSIONES 159

IX. BIBLIOGRAFÍA 162

X. ANEXOS 168

1. National Museum of Health & Medicine 168

i. Permiso de la institución 168

ii. Antecedentes de la muestra 172

2. Maude Abbott Medical Museum 191

i. Permiso de la institución 191

ii. Antecedentes de la muestra 194

ÍNDICE DE TABLAS

Tabla 1 Número total de casos y su distribución dentro de los estadios propuestos 141

Tabla 2 Estadios de regeneración ósea y sus respectivos marcos de tiempo 143

Tabla 3 Distribución de la ubicación y tipo de fractura en los casos examinados 148

Tabla 4 Distribución de los trastornos de consolidación de fracturas en los casos examinados 151

Tabla 5 Distribución de los trastornos de consolidación de fracturas, tanto posibles como comprobados, dentro de la clasificación propuesta 152

Tabla 6 Distribución de los casos con alojamiento del proyectil en la muestra analizada 154

Tabla 7 Promedio de tiempo para cada Estadio según el tipo de entrada que realizó el proyectil 154

Tabla 8 Distribución de métodos para el tratamiento de las fracturas analizadas 156

Tabla 9 Distribución de las edades de los individuos dentro de la muestra recopilada 157

I. INTRODUCCIÓN

El hallazgo de restos óseos en la antropología forense es seguido por la búsqueda de una identidad asociada a ellos. Limpieza, inventario, rótulo y la reconstrucción de un perfil biológico, que tiene como su base a la cuarteta básica: sexo, edad, estatura y ancestría.

Sin embargo, esto no suele ser suficiente para llegar a una identidad positiva, ya que el mismo perfil biológico es compartido por una gran sección demográfica (Schmitt, Cunha & Pinheiro, 2010, p. 333). Por lo tanto, se busca acotar el perfil biológico por medio de factores individualizantes; enfermedades o lesiones que se le puedan atribuir al individuo. Patologías óseas como la osteoporosis, trauma ante mortem como una fractura sanada de la 7° costilla, peri mortem como una fractura bilateral de las astas mayores del hioides e, incluso, post mortem (p. 335) como el carroñeo de las epífisis de los huesos largos.

Dentro de estos últimos, el trauma ante mortem ha sido un tanto relegado por la comunidad científica, conclusión que se puede inferir por las exiguas investigaciones que se le ha dedicado a lo largo de la historia.

Visiblemente evidenciada por callosidad formada alrededor de la zona de impacto, este carácter individualizante sirve como parámetro en la entrevista ante mortem, ya que esconder una fractura bajo la mirada de múltiples testigos se hace una tarea complicada.

En la actualidad, si bien se conoce un detallado proceso que una fractura debe atravesar para lograr una completa sanación, hay una carencia de márgenes de tiempo que puedan asociarse a cada etapa, lo que inutiliza una parte importante de la información que podría extraerse de esta pista.

Los únicos estudios que esbozan una solución a este problema desde la disciplina antropológica son obra de Hufnagl (2005) y Malone (2011). Ambos autores, utilizando métodos radiográficos similares, llegaron a conclusiones muy ambiguas y tentativas, algo

que este trabajo argumenta se debió a la heterogeneidad de la composición de la muestra analizada.

En contraste con los autores anteriormente mencionados, esta investigación propone que se puede lograr un principio de estandarización si la muestra analizada es lo suficientemente análoga, por lo que se determina al proyectil de arma de fuego y al fémur como trauma y hueso predilectos, respectivamente.

Tener individuos similares que sufran una misma adversidad a nivel biológico implica una respuesta fisiológica similar, lo que debería significar un proceso de sanado que conlleve los mismos tiempos. Schmidt & Symes (2015), en su estudio relacionado con patrones de quemado en víctimas por alteración térmica, basan su trabajo en la misma hipótesis (p. 33).

El antropólogo forense suele trabajar con restos óseos carentes de la humedad provista por el cuerpo, a lo que se refiere como hueso muerto o seco. Por ello, este estudio propone que la manera más fidedigna de representar el estado en el que se encuentran los restos óseos en un contexto empírico es por medio de fotografías. En contraste, el análisis radiográfico suele ser meramente histológico —e incluso si fuera en hueso muerto, no tendría beneficio por sobre el análisis fotográfico—, lo que hace que no pueda ser replicable en la práctica.

La digitalización de colecciones provenientes de museos hace que este trabajo sea viable y que se tenga una clara idea de los antecedentes de cada espécimen examinado, los que serán anclados en el apartado de Anexos (p. 168).

Se tratará a la muestra como casos aislados, es decir, será expuesta caso a caso. Esta estructura ayudará a individualizar y transparentar el proceso de descripción, además de ejemplificar los parámetros que se priorizarán para clasificar la calidad del remodelado óseo observado dentro de uno de los estadios propuestos.

Al momento de interpretar los datos, será donde, finalmente, se delimitará el tiempo que una fractura puede pasar dentro de un determinado estadio. Al igual, se condensará la amalgama recopilada en tablas que explayen de mejor manera el fenómeno investigado y se explorarán variables que pudiesen influir en el retraso o aceleración del sanado de una fractura.

II. PRESENTACIÓN DE LA INVESTIGACIÓN

1. Planteamiento del problema

La identificación de personas ha sido el principal foco que ha tenido la antropología forense desde su concepción, siendo el análisis de restos óseos la manera en la que se ha llevado a cabo (Byers, 2017, p. 1). Esta subdisciplina logró su *boom* durante la Segunda Guerra Mundial, al servir de gran ayuda para la identificación de cadáveres de víctimas que, dadas las circunstancias, no pudieron ser recuperados antes de su descomposición (p. 7).

Dada la gran amalgama de cadáveres que requerían identificación, sumado a las pocas metodologías disponibles, Mildred Trotter desarrolla su aclamado método para determinar estatura por medio de la longitud de los huesos largos, utilizando individuos a su disposición que ya contaban con antecedentes confirmados.

Asimismo, esta situación se repite en la Guerra de Corea, donde esta vez es Thomas McKern quien desarrolla un estudio para determinar edad por medio de cambios osteológicos producidos por envejecimiento.

Se puede ver evidenciado que, históricamente, y por una razón lógica, una vasta cantidad de material óseo queda disponible para la investigación científica en tiempos de guerra. En conflictos bélicos pertenecientes a la Edad Contemporánea, como los mencionados con anterioridad, es común que fracturas provocadas por proyectil de arma de fuego se encuentren presentes en estas osamentas, ya que el principal armamento que portan los soldados de todos los bandos beligerantes suele ser de esta naturaleza.

La fractura es un fenómeno heterogéneo, por lo que conlleva una relevancia forense intrínseca. Su correcta descripción y caracterización tiene un valor magno como factor

individualizante de una víctima, por lo que es una pregunta recurrente en la investigación preliminar y en las entrevistas ante mortem, además de un importante descubrimiento si se halla en el desarrollo del perfil biológico.

Estimar el tiempo que ha pasado desde que ocurre una fractura es un tema central en el ámbito forense. Ayuda a descartar hipótesis y a formular nuevas, lo que suele desencadenar en tanto una identificación positiva como en la reconstrucción de una escena del crimen y un arresto del perpetrador.

En términos de identificación de víctimas, al contrario de lo que uno podría pensar en una primera impresión, las fracturas ante mortem pueden llegar a ser más importantes aún que las peri mortem, dado que supone que el individuo sostuvo esta por más tiempo y tuvo que haber pasado por un proceso de recuperación, en el cual debió haber tenido contacto con personas que pudieron haber atestiguado este posible carácter individualizante. A pesar de ello, es un trabajo que conlleva una mayor dificultad para localizar dentro de un margen de tiempo.

El problema radica principalmente en la variabilidad, primero de la fractura en sí y segundo del proceso recuperativo de esta. Como se verá más adelante, no es que este último sea un fenómeno que siga patrones irreconocibles, ya que cada trauma pasa por los mismos pasos para llegar a una completa sanación, sino que los tiempos para cada una de esas etapas varía de sobremanera por una serie de factores; ya sea la edad de la víctima, localización de la fractura, patologías paralelas, etc.

Como método de solución, esta investigación se dedicará a estudiar en profundidad los estados por los que pasa un hueso después de sufrir un evento de quiebre. Se desarrollará, a partir de un patrón general de remodelación ósea establecido por los trabajos de Schinz (1951), McKibbin (1978), Frost (1989) y Paton (1992), una clasificación de fases que se logren observar en hueso muerto, estado en el que se encontrará el objeto de estudio. Por

esta misma razón, se pondrá el foco principal en el *callus*, algo que llevará, finalmente, a proveer una estimación lo menos volátil posible del tiempo desde que ocurre la fractura.

Con esto en mente, se propone la idea de homogeneizar la muestra lo suficiente para minimizar las variables que pudieran influir en el retraso o aceleración del proceso de remodelación ósea.

En este aspecto, según Berryman y Symes (Reichs & Bass, 1998, p. 487-496), el trauma por arma de fuego tiene patrones reconocibles que se suelen seguir sin mayor variación entre un caso y otro, ya que siempre será un proyectil lo que cause daño a la víctima, independiente del calibre. Esta es la razón por la que se optará por este tipo de trauma por sobre el contundente, donde el objeto puede variar desde un bate de béisbol al cemento del piso, o cortante, que puede relacionarse a un cuchillo o a un trozo de vidrio.

Bajo el mismo punto de vista, la irrigación que recibe la zona afectada también es un factor que considerar en términos del tiempo de recuperación de una fractura (Ortner, 2003, p. 126). Esto hace que, para eliminar una variable extra que pudiese afectar la observación del fenómeno a estudiar, se deba elegir un hueso en particular.

Por esto, el estudio se concentrará exclusivamente en el fémur. El motivo reside, principalmente, en dos factores.

El primer factor por considerar es la mortalidad que conlleva un disparo al muslo, algo que parece contraproducente en primera instancia, pero que resulta necesario para que sea probable encontrar restos óseos en distintas etapas del remodelado; desde cuando aparecen los primeros signos de una osteogénesis hasta cuando el hueso reticular es reemplazado por el lamelar.

Dada la alta probabilidad de que el individuo perezca por esta aflicción, más aún en un contexto histórico y/o de guerra —por la ausencia de condiciones óptimas— el interés de

la investigación luego procede al cuándo. Lo que se trata de argumentar es que se hace favorable, por motivos intrínsecos del estudio, que el sujeto tenga pocas chances de sobrevivir, sin desmerecer la importancia de la interrogante del cuánto sobrevivió.

El segundo factor es la gran prevalencia (55,8%) de las lesiones por arma de fuego en las extremidades inferiores por sobre cualquier otra región anatómica en Chile (Pivcevic et al, 2013), lo que se suma a que los vasos femorales están dentro de los más afectados vasos sanguíneos por proyectiles de arma de fuego (Carrillo, Spain, Miller & Richardson, 2002, p. 50). Esto se podría explicar por ser la región anatómica huésped de la arteria femoral, la principal fuente de irrigación de la extremidad inferior y una de las más importantes del cuerpo humano.

Con esta investigación se busca aclarar cuánto tardará un fémur en lograr su *restitutio ad integrum* [restitución a la condición original] después de ser sometido a un trauma por proyectil de arma de fuego y hasta el fin de un rol activo del callo óseo en la herida.

Este estudio cobra importancia por la manera en que la temática en cuestión ha sido abordada, tanto histórica como contemporáneamente. Los autores mencionados con anterioridad (McKibbin, Paton y Schinz), cuyos trabajos se explorarán con detalle más adelante, detallaron de manera prístina las fases de remodelación post fractura de manera general, pero dejaron de lado, dada la variabilidad del fenómeno y su distinto enfoque, márgenes de tiempo en los cuales estas tomaban acción. Otros como Collins (1966) y Frost (1989), si bien toman en cuenta esta consideración, no proveen datos que demuestren sus afirmaciones.

Asimismo, Hufnagl (2005) y Malone (2011), ambos con una perspectiva antropológica, se ensañan en establecer tiempos para el proceso en cuestión, pero lo realizan sin la rigurosidad que requiere. El primero no considera ni parámetros de edad ni patologías asociadas y la segunda obvió el mecanismo de trauma y la región anatómica específica,

lo que resulta en que los estadios propuestos por ambos gocen de una variación estándar amplia en los promedios de tiempo que establecieron.

Lo que se propone para solucionar este problema es adoptar un enfoque inductivo; es decir, ir de lo más específico a lo más general. Por esto, se utilizará un trauma en particular que sigue un patrón establecido —el producido por proyectil de arma de fuego— y se examinará una estructura ósea en particular —el fémur—. Además de esto, se establecerán los parámetros necesarios para reducir la muestra a su expresión más homogénea posible para, desde ahí, dejar un precedente que vaya ampliando su espectro cada vez más y se logre algún atisbo de estandarización para esta problemática.

Se fijará un margen de tiempo desde que la remodelación del material óseo empiece hasta que termine, ya sea esto causado por el perecimiento del individuo o, en desmedro, por la amputación del miembro afectado, donde la sanación que tuvo lugar queda congelada en el tiempo.

Se medirá la acción de remodelación del callo óseo producido post fractura, tejido que permite su análisis mucho después de la muerte del individuo al que perteneció, para establecer los rangos de tiempo que pueden proveer los especímenes recolectados.

Entonces, lo que se buscará aquí es aplicar el conocimiento ya otorgado por los anteriores autores sobre cómo se produce la remodelación ósea para responder la incógnita del cuándo; pregunta que ha sido esquiva a lo largo del tiempo, con sólo algunos esbozos y pronósticos tentativos, algo que este trabajo afirma que ha sido causa de ver el bosque y no los árboles. Para esto, se acotará la problemática a la observación de un solo hueso, afectado por una sola mecánica de trauma y con varias restricciones que se enumerarán en un enunciado próximo (ver Criterios de inclusión y exclusión de la muestra, p. 62).

2. Justificación y viabilidad

Un problema que ha sido de suma importancia en Chile, al igual que en casi toda América Latina, durante casi medio siglo es la correcta identificación de una víctima, esto tanto en casos criminales contemporáneos como en casos de Derechos Humanos. En una época donde reina la burocracia, los registros de los hospitales pueden proveer el historial médico de una persona desaparecida y, con un cotejo entre esto y las osamentas con las cuales se tratan en los innumerables casos de *nomen nescio* que se hallan en el ámbito forense (Gaudín, 2011), se necesitará de todo tipo de patologías que se le puedan asociar a un individuo, esto se vería beneficiado con una inclusión de un correcto intervalo de tiempo en donde sitiar, en una cronología de eventos, una fractura ante mortem.

La temática por explorar es más bien novel para la antropología, si bien se ha utilizado en disciplinas como la kinesiología, ortopedia y medicina. Siendo este es el caso, es de una importancia considerable para el ámbito forense, ya que, como se mencionó anteriormente, la identificación de un carácter individualizante de esta índole puede llevar a establecer un margen de tiempo posible en el cual esta fractura haya tomado lugar y llevar a una identidad positiva.

Es innegable que existe una variabilidad marcada que va caso a caso en el fenómeno a tratar, motivo por el cual esta temática no se ha tocado de sobremanera y cualquier estudio que la trata no ha llegado a una conclusión de cierta viabilidad. Por esta razón se le ha dado tanto énfasis a la especificidad en el estudio actual, ya que este puede ayudar a acotar el margen de error que han tenido otros trabajos que se verán más adelante (ver Antecedentes, p. 13), encontrando rangos de tiempo que conlleven poco solapamiento entre fases de remodelación. Existen indicios de que esta depende tanto del mecanismo que provocó el trauma, del tipo de fractura, de la estructura ósea que se vio afectada y de la irrigación provista a la región anatómica, por lo que se tomará en consideración cada una de estas aristas para llevar a cabo la estandarización deseada.

Se mantiene, entonces, que tomando en cuenta factores clave que han sido ignorados por estudios anteriores se podrá lograr el objetivo propuesto. Esta será la piedra angular de esta investigación.

El estudio se llevará a cabo por medio de un tanteo a instituciones que mantengan colecciones óseas con especial énfasis en patologías; especialización que puede parecer extraña, pero su abundancia es sorprendente. Los museos serán una prioridad en esta búsqueda y, dentro de esta, será prioritario, también, centrarse en países que hayan tenido conflictos bélicos en el último siglo o dos. El precedente de esto es el gran *boom* que surgió en la Antropología Física después de la Segunda Guerra Mundial y, posteriormente, post Guerra de Corea, donde la identificación de personas cobró mayor relevancia (Byers, 2017, p. 7).

Se prevé, tanto por la belicosidad del tema a tratar como por el origen de las muestras anatómicas de los lugares a los que se aproximará, que los aportes que se utilizarán como ejemplares para esta investigación serán, entonces, *casualties of war* (víctimas de guerra). Esto también ayuda a perfilar el trabajo, ya que la edad mínima para enlistarse en la mayoría de los conflictos ocurridos en los últimos dos siglos ha sido de 18 años, lo que enlaza de manera directa con la decisión de no incluir individuos subadultos dentro de la lista final a analizar.

En este contexto, el periodo de la Guerra de Secesión en los Estados Unidos de América cumple varios requisitos para proveer el hábitat ideal para esta investigación. Primero que todo, el armamento utilizado fue compuesto, principalmente, por armas de fuego. Segundo, los criterios de edad para el alistamiento de personal militar fueron de 18 a 35 años para los confederados y 20 a 45 para los unionistas, según la PBS[1] (2001).

[1] *Public Broadcasting System*: red de televisión pública de los Estados Unidos de América.

Finalmente, el tercer factor corresponde al país en el que tomó lugar este conflicto. Norteamérica es huésped de una inmensa cantidad de museos que, asimismo, son huéspedes de una inmensa cantidad de colecciones óseas. Estas se hallan comúnmente digitalizadas o fotografiadas, lo que hace de su accesibilidad un tema netamente de permisos.

La voluntad de los museos de prestar ayuda a investigaciones se podrá inferir después de una extensa revisión de su historial previo con trabajos relacionados que se encuentren disponibles en revistas de índole científica. Esta será la principal manera en la que se encontrarán posibles guías y, si todo prospera, especímenes. Con afán de lograr su permiso, se podrá apelar a los principios fundamentales de las instituciones, ya que hay varias de estas que mantienen firmes fines educativos y de proliferación del conocimiento que serán menos reacios a mostrar su apoyo a esta causa.

3. Hipótesis

- La temporalidad de una fractura ante mortem puede ser estimada dentro de un margen acotado al utilizar restos óseos que hayan sufrido el mismo trauma, en la misma estructura y en un contexto similar.

4. Objetivos

i. General

- Establecer rangos de tiempo asociados a los estadios de remodelación ósea por los que pasa un fémur con fractura de proyectil de arma de fuego.

ii. Específicos

- Determinar el promedio de tiempo para la aparición de signos de regeneración ósea en la muestra analizada.
- Delimitar el rango de tiempo para la transición de *callus* provisional a secundario.
- Estimar plazos límite para el restablecimiento completo de una fractura en la muestra analizada.
- Identificar variables que influyan en la consolidación de una fractura, desembocando en su retraso o aceleración al paso de un estadio a otro.

III. ANTECEDENTES

La reducida cantidad de estudios que hay en la materia se centran en un aspecto de la temática propuesta u otra o, si no, se aproximan por medio de un punto de vista ajeno al antropológico (kinesiología, medicina, ortopedia e, incluso, primatología).

Schinz (1951), McKibbin (1978) y Paton (1992), desde una perspectiva ortopédica, fueron pioneros en la reconstrucción del fenómeno de la remodelación ósea en el aspecto histológico, construyendo, cada uno de manera independiente, una serie de fases a las que un hueso tipo se veía sujeto para lograr una restauración exitosa a su condición original.

Ninguno de estos estudios, aunque muy completos, pusieron suficiente enfoque en el tiempo que tomaría al tejido óseo afectado alcanzar estas fases y cuánto se mantendrían dentro de cada una de ellas.

Esto cambia con Frost (1989), quien, además de formar una clasificación propia de los estadios post fractura y detallar los trastornos de consolidación que puede desarrollar la fractura, tanto por origen biológico como por un tratamiento errado, realiza una primera aproximación a la duración asociada a las fases que comprenden el proceso que detalla, si bien no provee datos que acompañen sus descubrimientos, por lo que podría tratarse de mera conjetura y no material en el que basarse.

Sin embargo, si se toma a ciencia cierta lo que nos plantea el anterior autor, se podría contrastar con lo expresado por Collins (1966), que indica que la formación de callo provisional comienza una semana posterior a ocurrido el evento, terminando en una fecha cercana a la sexta (p. 47). Aun así, el responsable de esta aseveración tampoco presentó datos concretos.

Es importante notar que todos los autores mencionados con anterioridad sólo tomaron en consideración huesos largos, más no hubo consideración por la región anatómica ni por el

tipo de fractura, dado que esto sólo tendría efecto en el tiempo que tomaría su recuperación y este no pareciera ser el foco de sus respectivos estudios.

El panorama cambia en el siglo XXI, donde se llevaron a cabo dos estudios principales que, después de un largo periodo sin avances, lograron brindar un atisbo de luz a la caverna en la que se encontraba esta problemática.

Dentro de estos se encuentra Hufnagl (2005), estudio que ya se ha tocado con anterioridad en el escrito, pero, con afán de abordar de lleno, tuvo su base en la asignación de temporalidad de una fractura por medio de estadios definidos. Tratándose de su tesis de postgrado, con su obra se convierte en uno de los pioneros en esta materia, en lo que la visión antropológica respecta. Citado también por el posterior escrito de Malone (2011), este se centró en la diferencia entre tiempos de sanación de individuos repartidos en tres intervalos de edad: 2-10, 11-45 y ≥45.

Se tomaron en consideración 62 casos de fracturas de cualquier tipo y magnitud en fémur, fíbula, húmero, radio, ulna y tibia, y, por medio de diversas variables, se categorizaron dentro del sistema propio patentado por el autor.

Dentro de las variables que fueron tomadas en cuenta por el intérprete se destaca la aparición de tres variables pertenecientes al reconocido cuarteto básico: edad, ancestría (mencionado como “raza social” en el texto) y sexo, dejando fuera la altura en desmedro por el peso de los huesos del individuo. Además, destaca la inclusión del tipo de fijación que recibió la fractura.

La única de estas que llevó a algún resultado de significativa variabilidad fue la primera, lo que era de esperarse tomando en cuenta la alta desviación estándar entre la muestra de menor edad (2 años) y la de mayor edad (93 años). Las variables de ancestría y sexo fueron pareadas en base a su alta relación genética, lo que, según el causante, se refleja en la densidad de las células osteoprogenitoras de un ser vivo determinado.

Esto sería un factor relevante en la capacidad de reacción de estas células al estrés, presión y fractura, que desembocaría en un nexo directamente proporcional entre la densidad de las mencionadas células y la velocidad de sanación de la fractura. Sin embargo, no se encontró ninguna conexión entre el sexo y la ancestría de un individuo y una mayor o menor presencia de células osteoprogenitoras (p. 46).

A esta acotada selección se le suma Malone (2011), quien realizó un trabajo nominalmente idéntico por medio de un seguimiento radiográfico de algunos casos que cumplieron sus parámetros. Estos fueron proporcionados por una institución ortopédica y provienen de una base de datos de pacientes que se tomaron una o más radiografías de su evolución del sanado.

La muestra tratada en este estudio correspondió a 107 individuos subadultos, cursando la infancia y niñez temprana, los cuales fueron divididos en intervalos de 0-1, 2-3 y 4-5 años, sin diferencia de sexo. Los huesos predilectos para la observación de la fractura fueron radio y tibia.

Para organizar los estadios de las fracturas, la autora utilizó una versión modificada del sistema de clasificación previamente establecido por el anterior súbdito digno de atención, donde no realizó mayores cambios, siendo el más notorio de ellos la inclusión de un porcentaje de obliteración de la línea de fractura.

Ambos ejemplares utilizaron el seguimiento radiográfico de pacientes; el primero lo realizó en individuos subadultos y el segundo en individuos de diversos grupos etarios. Sin embargo, sólo Malone consideró parámetros de edad, comorbilidad y tipo/ubicación de la fractura —si bien utilizó dos huesos con distinta vascularización— como características discriminantes. Hufnagl, en cambio, sólo tomó en consideración este último factor. Lo que, por la modalidad de la recopilación de la muestra, lógicamente no se marginó fueron los antecedentes y, por tanto, identidad asociada. En tanto, los

trastornos de consolidación de fracturas fueron ignorados por completo, tanto sus variables vascularizadas como no vascularizadas.

Esto último puede ser, y es probable que sea, un tema más bien de una visión distinta que de un descuido de los autores, ya que una generalización del problema cubre más terreno que una quisquillosidad para establecer cierto orden, como es el caso del presente estudio.

Se torna claro, entonces, el foco de cada uno de estos estudios: Hufnagl trató de esclarecer variables que afectaran el tiempo de sanación de la fractura de manera considerable, lo que logró en algunos aspectos, y Malone buscó establecer una estandarización de la temporalidad de una fractura en individuos que estuvieran cursando la primera infancia y niñez temprana (0-5 años).

Como se mencionó anteriormente, la edad tomó un puesto importante dentro del balance del primer autor y, mientras no hay duda alguna de que la conclusión a la que llegó el autor es correcta, dado que Ortner (2003) concluyó lo mismo (p. 128), lo que sí se puede cuestionar su metodología. Esto viene a que, como también se recordará, la comorbilidad fue ignorada en este mismo escrito y una conclusión que también ha sido probada es que patologías como la osteoporosis, muy común entre la tercera edad, promediando una edad media de 65.1 (Molina, Toro, Londoño & Hernández, 2021), retrasan el tiempo de sanación de una fractura (Ortner, 2003, p. 126), por lo que resulta muy plausible de que la desviación estándar se encuentre artificialmente magnificada por este descuido, principalmente en la agrupación de edad más avanzada que estableció, que comprende entre los 45 a los 93 años.

En un contraste con su predecesor, Malone develó una discordancia entre el desfasado inicio del sanado de una fractura de un subadulto y una más pronta sanación general de esta, lo que resulta en un proceso más compacto y acelerado con relación a un individuo adulto.

Si se puede identificar un patrón dentro de estas investigaciones es que hay una tendencia hacia una mayor especificidad. El primer estudio trató el tema de manera mucho más general que el segundo, lo que es resultado directo de los hallazgos de este: La edad fue uno de los factores principales que afectaban el tiempo de sanación de las fracturas, lo que fue explorado de manera trascendental en el estudio siguiente, al enfocarse exclusivamente en una muestra compuesta totalmente por individuos subadultos.

Con la finalidad de mantener este método deductivo que ha tenido esta problemática, se tomará la medida de desarrollar una premisa similar, con una muestra menos variable y con una serie de condiciones más estrictas.

Como ya fue mencionado, ambos estudios fueron realizados por medio de interpretaciones radiográficas. Esta metodología elimina o, más bien, suaviza (las imágenes también deben ser renderizadas para su posterior impresión) un problema importante que puede surgir dentro del planteamiento de la recolección de datos que es la evidencia fotográfica requerida, pero también supone una dificultad al momento de establecer y caracterizar las fases de remodelación ósea a utilizar.

Esto porque todos los modelos de clasificación, es decir, los tan recurrentemente citados estudios de Paton (1992), Schinz (1951) y McKibbin (1978), habían sido creados con una descripción histológica en mente, por lo que algunas sutilezas presentes en la fractura no serán detectadas por medio de rayos X (inflamación, formación del hematoma, etc). Sin embargo, el motivo más fuerte para evitar estas categorías radiográficas en pos de esta investigación es su énfasis en lo observado en el dispositivo mismo más que en el proceso orgánico que se lleva a cabo, lo que se evidencia en la delimitación de estas fases.

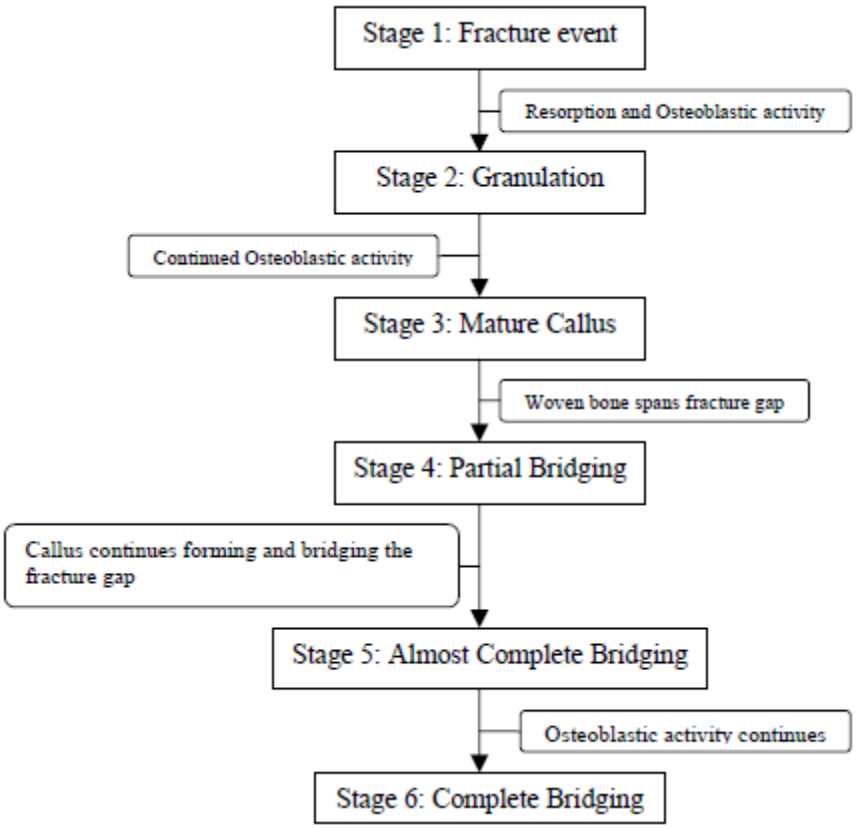

Figura 1. Etapas radiográficas por las que pasa una fractura desde el momento del impacto hasta su completa sanación (Hufnagl, 2005, pág. 23).

Además de lo ambiguo que resulta, Hufnagl (2005), en su demarcación —a la cual Malone adhiere—, depende de descripciones tales como *"The mature callus is identified because it is radiopaque"* [El callo maduro es identificado por su radiopacidad] (p. 24), un término que se puede aplicar sólo al contexto radiográfico. Esto resulta en una desconexión entre metodologías que no se puede traducir de una manera simple.

Por esta razón, es necesario recalcar estos estudios y aprender de sus limitaciones. Realizar una copia de sus esquemas y aplicarlo a un grupo o población distinta no es una opción viable, por lo que se intentará desarrollar un trabajo distintivo simplificando la inspección de los procesos que se desarrollan, pasando de radiografía a fotografía, algo más fidedigno a lo real y más fácil de interpretar, procediéndose a enfocar a un grupo etario en particular; el más constante, ya que resulta en una menor probabilidad de encontrarse con patologías

que interfieran en la indagación y mayor uniformidad con respecto al inicio y finalización del sanado.

IV. MARCO TEÓRICO

Resulta importante diseccionar algunos aspectos para ayudar a una mejor comprensión del dilema. A mérito de ello, se proseguirá por medio de segmentos.

1. Histología del hueso

A nivel microscópico, el hueso es tejido conjuntivo compuesto por tres tipos de células: (I) osteocitos, (II) osteoclastos y (III) osteoblastos. Las primeras representan a la gran mayoría de todas las células presentes en esta clase de tejido, siendo, simultáneamente, formadas a partir de las últimas, que son los principales artífices de la producción de matriz orgánica, regulada, justamente, por las segundas (Hill, 1998, p. 101).

Este puede ser considerado tanto una estructura como un tejido, dada su composición. Poniendo énfasis en la primera denominación, es una de las estructuras más duras del cuerpo —después del esmalte dental—, algo que, dentro de toda lógica, debería suponer rigidez. Si bien esto se mantiene, también posee una flexibilidad encomendable. La primera característica se la debe a su composición inorgánica, compuesta principalmente por el mineral de hidroxiapatita ($Ca_{10}(PO_4)_6(OH)_2$), mientras que la segunda es consecuencia de su composición orgánica (colágeno I) y el líquido (mayormente H_2O) que alberga en su interior.

Su estructura está adaptada en función de que este acarree la mayor cantidad de fuerza en el menor peso posible.

Se estudiará, primordialmente, el hueso seco o muerto, es decir que no se prestará mayor atención a los componentes orgánicos de su estructura, además de mencionarlos, más sí los inorgánicos —lo observable en la muestra—, como lo son siguientes dos objetos dignos de atención. Ya se detalló al hueso como estructura, por lo que ahora se le verá como tejido.

El trabecular conforma el interior del hueso. Es una zona medular y esponjosa que está organizada por medio de laminillas finas de hueso lánguido interconectadas entre sí (trabéculas), por lo que dejan una gran cantidad de espacios vacíos donde se sitúan tejidos blandos, como la médula roja o amarilla. Young, Woodford y O'Dowd (2014) aclaran que su cantidad, grosor y orientación dependerá del estrés aplicado al hueso en particular (p. 182), por lo que no hay una consistencia clara en su formación.

El cortical, en cambio, es la capa exterior y, por tanto, lo primero en ser visto en un hueso seco. Actúa como corteza, siendo una sección caracterizada por su densidad y por su peso, en comparación con el primero. Otra diferencia con este último es que no deja mayor espacio entre su organización. Se encuentra formado por un sistema de Havers, que se revisará a continuación.

Antes de continuar, cabe mencionar que los huesos largos, categoría en la cual se encuentra el objeto de estudio del presente trabajo, suelen tener tejido cortical en mayor proporción que trabecular, dada la tracción que ocurre por parte de los músculos. Mientras tanto, en los huesos cortos se produce el efecto contrario, actuando este tipo de tejido más bien como pliegue recubriendo al trabecular.

Finalmente, los canales de Havers se convierten en las estructuras más relevantes dentro de lo que remodelación ósea respecta. Consisten en cavidades que transportan vasos sanguíneos, nervios y otros nutrientes esenciales para el tejido óseo, y forman parte de un todo que es el sistema de Havers u osteón. Este último se refiere a la unidad fundamental del hueso y es constituido por una serie de capas concéntricas modeladas por matriz mineralizada llamadas laminillas, que protegen al canal anteriormente definido. Norden y Frankel (2004) lo comparan con *"los anillos de crecimiento en el tronco de un árbol"* (p. 27).

En fracturas completas —como se clasifica a la gran mayoría de la muestra recopilada—, esta cavidad es, comúnmente, la gran afectada y lo primero en dañarse, dado que su continuidad es irrumpida y la circulación de sangre restringida, por lo que su recomposición se torna en la principal función del sistema inmunológico.

2. Biomecánica de la fractura

El término fractura es utilizado, en su sentido más amplio, para definir a cualquier evento traumático que resulta en la parcial o completa discontinuidad del hueso. Generalmente, se refiere a un estrés anormal aplicado a una o más estructuras óseas (Ortner, 2003, p. 120), pudiendo este ser tanto dinámico como estático. A lo largo de este estudio se centrará en el primero.

El estrés dinámico se refiere a eventos traumáticos de alta energía y, principalmente, son causados por proyectiles, siendo los más recurrentes dentro de esta clasificación (por razones de accesibilidad y de contingencia) los provenientes de armas de fuego. Más aún, el hueso a tratar en este cometido es el más propenso a fracturas de este tipo según las estadísticas, contemplando el 24,5% de todos los casos de esta índole (Domínguez & Orozco, 2017), incluso superando a la tibia y fíbula como conjunto (17,92%).

Esta clase de eventos puede ocurrir por medio de la aplicación de uno de los siguientes seis tipos de fuerza, según Nordin & Frankel (2004, p. 37):

I. Tensión,
II. Compresión,
III. Cizalla,
IV. Flexión,
V. Torsión y
VI. Carga combinada.

Del mismo modo, Paton (1992), en su libro *Fractures & Orthopaedics*, enumera tres tipos de mecanismos que pueden ser la causa de este evento (p. 3):

I. Traumático,
II. Por estrés &
III. Patológico.

De estos, sólo se tomará en consideración el primero, dado que el daño por proyectil de arma de fuego entra en tal categoría.

Como norma general, en huesos largos, dada su marcada forma y contextura, suelen ser más prevalentes las fracturas a lo ancho de la diáfisis, por lo que una fuerza oblicua tendría menos problemas llevando al punto de quiebre a una estructura de este tipo que una perpendicular.

3. Fracturas en fémur

Con los términos generales ya establecidos, ahora se procederá a ahondar en las fracturas que se encontrarán de manera más frecuente en el hueso específico al que se decidió dar atención. Esto se hace necesario ya que, durante la descripción de las muestras, se vio forzado a utilizar un lenguaje *ad hoc* para que los procesos observados queden claros al lector.

Crawford, Adams y Hamblen (2007) dividen a las fracturas de fémur en 5 grupos:

I. Fracturas del cuello del fémur,
II. Fracturas de la región trocantérea,
III. Fracturas de la diáfisis,
IV. Fracturas supracondíleas, &
V. Fracturas condíleas.

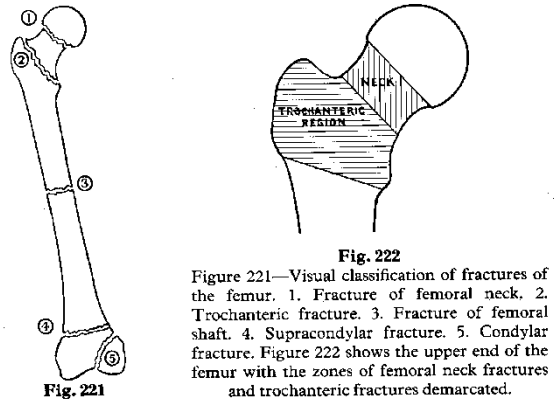

Figura 2. Clasificación de las posibles fracturas en el fémur según Crawford, Adams y Hamblen (2007).

Mientras tanto, Perry y Elstrom (2001) simplifican las categorías y las reducen a sólo 4. Dada su mayor proliferación dentro del ámbito forense, al igual que el detalle y modernidad que posee, será el principal recurso que utilizar para describir estos eventos. Por ubicación, estas son:

I. Fracturas intracapsulares de fémur proximal,
II. Fracturas intertrocantéreas,
III. Fracturas de la diáfisis, &
IV. Fracturas de la región supracondílea del fémur.

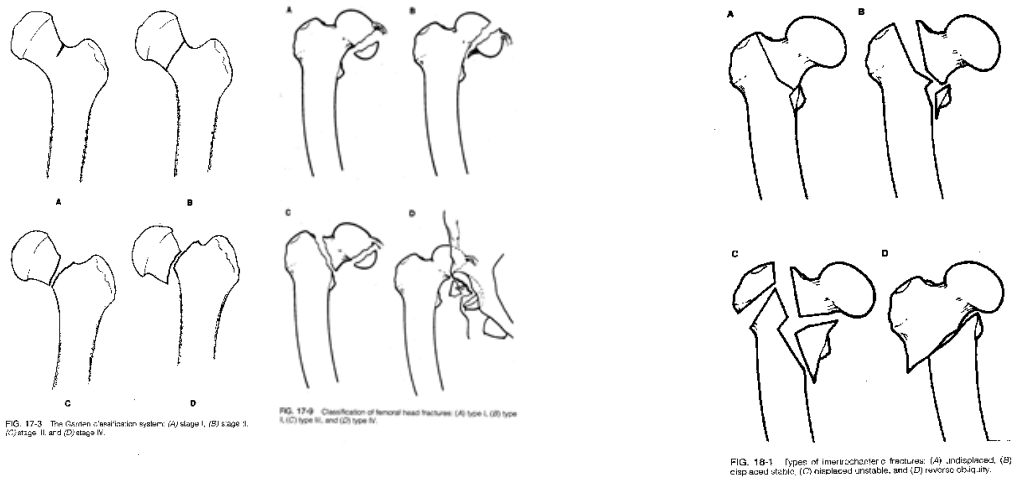

Figura 3. A la izquierda se observan las fracturas del cuello femoral producidas por mecanismos de baja energía y a la derecha por alta energía. Ambas van numeradas del estadio I (esquina superior izquierda) al IV (esquina inferior derecha), dependiendo de la severidad.

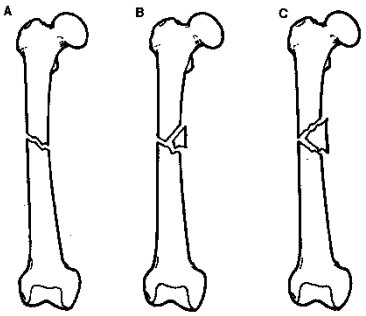

Figura 4. Los distintos tipos de fracturas intertrocantéreas. De la esquina superior izquierda a la inferior derecha se encuentran: (A) no desplazada, (B) desplazada estable, (C) desplazada inestable y (D) reversa oblicua.

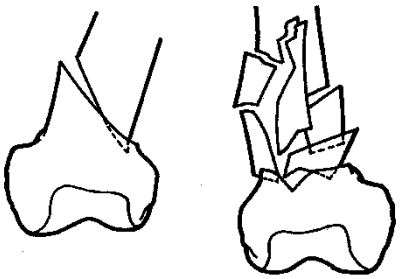

FIGS. 20-1 and 20-2 Type I supracondylar fractures.

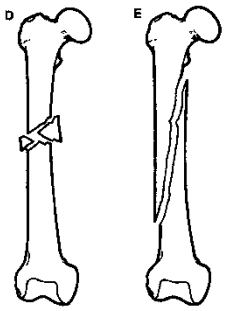

FIG. 19-1 Classification of diaphyseal fractures of the femur: (*A*) type I, (*B*) type II, (*C*) type III, (*D*) type IV, and (*E*) type V.

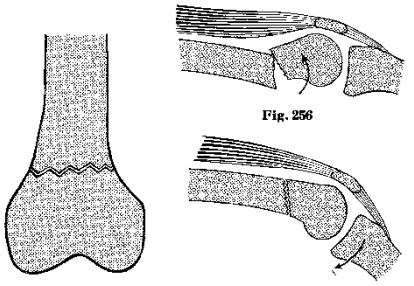

Fig. 255 Fig. 256 Fig. 257

Figure 255—Typical site of supracondylar fracture of the femur. Figure 256—A common displacement. Figure 257—A method of correction by increasing the angle of knee flexion.

Figura 5. Los distintos tipos de fracturas de la diáfisis. Van numeradas del tipo I (esquina superior izquierda) al V (esquina inferior derecha).

Figura 6. Los distintos tipos de fracturas supracondíleas. En la esquina superior izquierda se tiene una simple y en la esquina superior derecha una continua.

Finalmente, como método alternativo para clasificar fracturas de la cabeza del fémur, se encuentra Pipkin (1957). Este autor midió la severidad y ubicación del trauma en 24 víctimas de accidentes de tráfico (Romeo & Firoozabadi, 2018), un mecanismo de alta energía que puede llegar a ser muy similar a lo que se observará en la muestra.

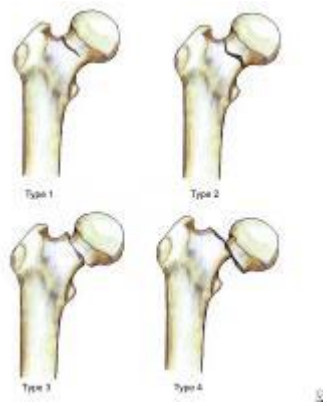

Figura 7. Tipos de fracturas de la cabeza del fémur, según Pipkin (1957). Generalmente, estos se ubican entre las siguientes regiones anatómicas: tipo 1 es caudal a la *fovea capitis*, tipo 2 es craneal al mismo hito, tipo 3 es distal a la *fovea centralis* y al cuello anatómico y tipo 4 es proximal a la *fovea centralis* y al cuello anatómico.

4. Mecanismos de trauma

Según Galloway (1999), los traumatismos esqueléticos pueden ser divididos en tres, dependiendo del tipo de fuerza aplicada (p. 5).

El primero de estos sería el trauma contundente, que corresponde a una fuerza de baja velocidad sobre un área de larga superficie. Cualquier objeto de borde romo puede provocar esta clase de daño, incluyendo bates de béisbol, piedras y, hasta incluso, mesas o cualquier tipo de mobiliario. Su definición tiende a variar cuando se incluyen accidentes automovilísticos y caídas de altura, que serían catalogados como eventos de mayor velocidad.

El trauma cortante, en cambio, correspondería a una fuerza direccionada a lo largo de una superficie estrecha. Los objetos que pueden canalizar esta energía serían objetos filosos, como cuchillos, lanzas y sierras. Sin embargo, es difícil encontrar este mecanismo por sí sólo, dado que objetos de común uso en homicidios, como hachas y el mismo cuchillo, suelen combinar la fuerza cortante con una contundente derivada del sitio inmediatamente afectado.

El poco organizado patrón de lesión que está ligado a los dos primeros mecanismos hacen que la homogeneización que propone este estudio se viera complicada, motivo por el cual se termina decantando por el trauma por proyectil de arma de fuego, que será detallado a continuación.

5. Fracturas producidas por PAF

El trauma por arma de fuego conlleva tres tipos de fractura que actúan al unísono en la estructura afectada (Reichs & Bass, 1998, p. 487-496), las cuales son:

I. Fracturas primarias, que se refieren al tapón y hendidura producidas por la penetración de la bala;
II. Fracturas secundarias, que se refiere a las líneas irradiadas desde un punto de origen en el impacto del proyectil; &
III. Fracturas terciarias, que generan una arcada concéntrica entre las líneas radiales.

Como Kimmerle & Baraybar (2008) detallan en su aclamado texto *Skeletal Trauma*, resulta imposible precisar e incluso se dificulta la estimación del calibre utilizado en casos donde esta clase de trauma es evidente (p. 325-329). Esto se mantiene así dada la diversidad de factores —un tanto volátiles— que se tienen que considerar, los que incluyen la distancia, velocidad y forma del proyectil. Por este motivo, no se ahondará en el tipo de arma o munición utilizada en este estudio. Sin embargo, sólo con afán de poner en contexto, en la Guerra de Secesión los principales eran las bolas de mosquete y las balas Minié, ya que, generalmente, se armaban a las tropas con mosquetes (Otis et al, 1883, p. 696). Se espera que esta frecuencia se repita en la muestra por examinar.

El único tipo de munición que será marginada dada su fácil diferenciación del resto, tanto por su apariencia como por comportamiento balístico, son los perdigones, que actúan más

bien como metralla o esquirla y su variabilidad se ve mucho más afectada por distancia que otra clase de proyectiles (Prahlow & Byard, 2012, p. 488), ya que se ve caracterizada por su propagación y resultan, usualmente, en un alojamiento en el cuerpo de la víctima, lo que puede retroceder o modificar su sanación.

En los abundantes casos donde la víctima de un proyectil balístico fallece al instante o al poco tiempo de verse expuesto a un trauma de la severidad que conlleva este y no hay tiempo suficiente para que una remodelación tome lugar, se puede ver en el o los huesos afectados un orificio de entrada, proporcionado de un bisel en la cara interna, y un orificio de salida, proporcionado de un bisel en la cara externa.

Se puede identificar cual orificio es cual por medio de la diferencia de magnitud entre cada uno, la salida propinando un agujero de mayor tamaño, y la identificación de las líneas radiadas que frecuentemente acompañan a la entrada del proyectil, encontrándose estas en sentido contrario al punto de impacto, a través del hueso y hacia el área de salida de la perforación (Kimmerle & Baraybar, 2008, p. 330).

Dependiendo de distintos factores, como la distancia, el calibre del arma utilizada, la región anatómica afectada o la velocidad del proyectil —que también puede tener relación con la distancia—, se pueden diferenciar distintos tipos de entrada de la bala. Di Maio (2016) los clasifica en 4 (p. 99-108):

I. Simples-circulares,
II. Agujeros en cerradura (o *keyholes*),
III. Agujeros acanalados (o *gutter wounds*) &
IV. Excéntricas o irregulares.

En los primeros estadios de regeneración ósea será intrínseco observar estas características, ya que la sanación no podrá socorrer tan tempranamente a una estructura

que haya sido afectada en un marco de tiempo tan estrecho. Por esto, estas pueden ser fácilmente divisibles en los primeros estadios de remodelación de la fractura.

6. Diferencias entre fracturas ante y peri mortem

Tomando en consideración el rol del proyectil como evento traumático principal en el deterioro y, posiblemente, posterior muerte de los individuos, se podría hacer un caso, dada la ambigüedad de la ya mencionada de la definición de peri mortem, a favor de que se trataría de una fractura clasificada bajo esta categoría, lo cual despreciaría su cualidad de ante mortem. Si bien este razonamiento no está *per se* errado, validándose por un *loophole* muy discutido entre la comunidad científica —la definición médica de peri mortem siendo distinta a la antropológica—, es discutible, a lo menos.

Como la idea principal del estudio es observar el estado en el que se encuentra la callosidad, proceso que toma acción al menos una semana después de ocurrido el evento traumático (Collins, 1966, p. 47), enfrascarse en una discusión relacionada a este problema sería sólo una cuestión de semántica, algo que no es el foco actual. Sin embargo, hay que tener los conceptos adecuadamente definidos y detallados para poder continuar.

Bien resuelve Burns (2008) cuando define a las lesiones ante mortem como las que ocurren durante la vida del individuo (p. 274). Este pudo haberlas llevado consigo desde el momento en el que nace hasta el momento de su muerte. Esta clase de lesiones son caracterizadas por procesos de cicatrización y remodelación del hueso propias de la respuesta fisiológica de un ser vivo.

Mientras que este concepto es intransable y no genera ninguna controversia etimológica o científica, no será el mismo caso del siguiente tema.

La definición antropológica de peri mortem suele colisionar con ambas fronteras (ante y post mortem), dado que se define como el momento alrededor del evento que provoca el

fallecimiento del damnificado. En palabras de Ubelaker (2014): "*El término peri mortem se emplea en referencia al tiempo en el que sucedió el evento que produjo las alteraciones observadas, significando: en o alrededor del tiempo de la muerte.*" (p. 154).

El motivo por el cual esta discordancia existe es por el principal objeto de estudio de la antropología forense: el hueso. En un contexto en el que se consideran todas las partes del cuerpo humano, la muerte es clara y concisa. Sin embargo, en el tejido óseo esto puede llegar a ser un tanto confuso (Galloway, 1999, p. 12). Un ejemplo de este comportamiento puede ser el efecto del fuego en un ser vivo: si un individuo es víctima de un incendio doméstico y es encontrado sin vida durante el rescate, este pudo haber fácilmente muerto a causa de la asfixia propinada por este evento, mientras que el tejido óseo se mantuvo fresco —irrigado— mucho tiempo después, por lo que las fracturas producidas por el fuego en sí serían indistinguibles de una peri mortem, independiente si la muerte haya ocurrido horas antes.

Las fracturas de esta índole ocurren, al igual que las ante mortem, en un hueso constantemente irrigado por nutrientes y sangre, lo que lo provee de gran elasticidad y plasticidad, al mismo tiempo de que lo hace resistente al estrés y deformación (Wheatley, 2008, p. 1). Por tanto, estas son caracterizadas por bordes claramente marcados y nítidos, además de líneas de fractura. Esta es la principal manera de diferenciarlas de una post mortem.

Dependiendo del tiempo que haya pasado, al igual que la calidad de remodelación que haya sostenido un individuo, estos factores también estarán presentes en fracturas ante mortem. Esto influye en la creación de un estadio previo a la acción regenerativa en casos donde esta misma no es observable, ya que siempre se tendrán los antecedentes del afectado que ratifican el estado de su lesión como una producida tiempo antes del perecimiento.

7. Remodelación ósea

"Every change in the form and function of bone or of their function alone is followed by certain definite changes in their internal architecture, and equally definite alteration in their external conformation, in accordance with mathematical laws." [Todo cambio en la forma y función del hueso o de su sola función es seguido por ciertos cambios definidos en su arquitectura interna e, igualmente, definidas alteraciones en su conformación externa, en concordancia con las leyes matemáticas.] (Wolff, 1892).

Los mayores cambios óseos ocurren durante el crecimiento y son llamados modelado. Los cambios menores, como los asociados a estrés biomecánico y sanado de fracturas son referidos como remodelado (Ortner, 2003, p. 15). Ambas alteraciones conllevan dos tipos de tejido: lamelar, que representa el hueso maduro y ordenado, y reticular, que representa el hueso en formación e irregular (Malluche & Faugere, 1986, p. 10-11). La remodelación significa el paso del tejido temporal (reticular) al permanente (lamelar) y puede percibir una variabilidad marcada dependiendo del tipo y magnitud de estrés al que haya sido expuesta la estructura.

Este es un proceso altamente balanceado y coordenado por las células que lo componen, en el que dos mecanismos actúan de manera paralela (Hill, 1998, p. 101), siendo estos:

I. Reabsorción, donde se desecha el hueso antiguo en una superficie particular, siendo llevado a cabo por osteoclastos; &
II. Reemplazo, donde se produce nuevo hueso para reemplazar al anterior, siendo llevado a cabo por osteoblastos.

8. Estadios de remodelación ósea

Los procesos biológicos a los que es sujeto un hueso desde que se produce la fractura hasta que vuelve a su condición original tiene varios estudios dedicados a su interpretación. En

el fondo, todos describen el mismo proceso, pero definen un límite arbitrario para diferenciar el comienzo y fin de una fase.

Según Frost (1989), autor de una de las interpretaciones, el proceso fue detallado por vez primera en 1907, obra del patólogo Auxhasen (p. 284). Sin embargo, las descripciones provistas antes de la segunda mitad del siglo XX eran rudimentarias y básicas en contraste con las que se revisarán a continuación.

Por orden cronológico, la primera descripción es obra de Schinz (1951), que divide el proceso en seis fases (p. 377), las cuales son:

I. Formación del hematoma, que ocurre después de la coagulación sanguínea, proveniente de los vasos dañados, que fluye a la fractura;
II. Organización del hematoma, que resulta de la consolidación de este coágulo, sumado a sangre proveniente de vasos sanos que socorre en respuesta a una reacción inflamatoria;
III. Formación del callo fibroso, que deriva del tejido granuloso y sirve como puente de unión para ambos fragmentos;
IV. Formación del callo provisional, donde el tejido se mineraliza. Ocurre una semana después de una fractura normal;
V. Transformación del callo provisional a secundario, donde el tejido fibroso o reticular se transforma en lamelar. El hueso provisional se elimina por medio de osteoclastos; &
VI. Remodelación del callo, donde el hueso vuelve a su estado natural o cercano a ello.

Le sigue McKibbin (1978), que condensa el proceso en tres fases distintivas:

I. Inflamación, que es la reacción inmediata del ser vivo. Comienza con el sangrado que se lleva a cabo en el borde del hueso dañado (tejido muerto) y en los tejidos blandos asociados, formando un coágulo entre los fragmentos;
II. Producción del tejido reparador, donde se consolida el hematoma de la fractura. Este es auxiliado por tejido fibrovascular que reemplaza el coágulo y sienta las fibras de colágeno y la matriz que se mineralizará para conformar el hueso reticular de la callosidad provisional; &
III. Remodelación, que ocurre después del puenteado de la fractura y surge la necesidad de que el hueso se adapte a su nueva función.

Frost (1989), en cambio, vuelve a extender el proceso, esta vez a cinco etapas, marcando la primera vez que un autor incluye a la fractura de por sí como un hito a recalcar:

I. Fractura, donde tanto el canal medular, periostio, tejidos blandos adyacentes y el hueso mismo se ven sujetos a un evento de quiebre;
II. Formación del tejido granular, que sirve como el primer auxilio a la herida y se localiza entre los dos o más fragmentos afectados. Es compuesto por células nuevas que se especializan para suplir las carencias requeridas (vasos sanguíneos, fibroblastos, materiales intracelulares, etc.);
III. Formación del callo óseo, donde ocurre la mineralización de las matrices sintéticas y se reestablece, parcialmente, la funcionalidad del miembro afectado[2];
IV. Fase de remodelado, donde el autor concentra varias instancias de reemplazo de tejido, como el reemplazo de cartílago mineralizado por tejido reticular y el reemplazo de tejido reticular excedente por paquetes de tejido lamelar; &
V. Modelado y refinamiento del área afectada, donde ocurre la reabsorción del hueso excedente y la restauración tanto del hueso cortical como el periostio

[2] Todos estos estudios utilizan como base de estudio a los huesos largos, si bien este proceso debería mantenerse análogo para cada pieza ósea.

hacia su forma estándar. Si bien esta fase también toma lugar en adultos, una completa restitución sólo sería posible en subadultos.

No todo es discordancia, ya que, quizás por la proximidad de las fechas de los estudios, para Paton (1992) también serían cinco las etapas del remodelado (p. 11), las cuales son descritas como:

I. Formación de hematoma;
II. Organización de hematoma, que ocurre después de algunas horas y comienza cuando los fibroblastos de tejidos adyacentes entran en el hematoma y prosigue después de que, en algunos días, brotes capilares crecen dentro de él. El resultado de este proceso es la gradual organización del hematoma a tejido granuloso;
III. Formación de callosidad, que empieza cuando los fibroblastos en el tejido granuloso muestran metaplasia y cambian a colagenoblastos, condroblastos y osteoblastos. Los osteoblastos de tejido sano adyacentes también son partícipes. El hueso es dejado de manera descuidada alrededor de fibras de colágeno e islotes de cartílago. A esto se le llama hueso reticular. El callo causa que la fractura se torne firme y se puede llegar a sentir como una masa. Es visible en radiografías;
IV. Consolidación por hueso maduro, donde el hueso reticular es reemplazado por hueso lamelar; &
V. Remodelado, donde el excedente del callo es eliminado y el hueso vuelve a su forma natural o cercano a ella. Además de esto, el canal medular es recanalizado.

Dentro de las clasificaciones contemporáneas, se encuentra Hufnagl (2005), categorización que ya fue mencionada con anterioridad, dado que, además de estructurarlo para la observación de fenómenos radiográficos, Malone (2011) basa el suyo en este para su propia interpretación radiográfica.

La especialidad radiográfica que conlleva esta clasificación significa que las fases propuestas por el autor sostendrán una clara diferencia con las detalladas anteriormente. Estas son (p. 23-27):

I. Fractura, cuando se produce el evento y se nota la ausencia de sanación;
II. Granulación, donde inicia la reabsorción de los fragmentos y los indicadores iniciales de formación de callosidad;
III. Producción de callo maduro, identificado por su radiopacidad y densidad, pero aun pudiéndose dar cuenta de la línea de fractura;
IV. Puenteo parcial, cuando el *callus* se conecta a través de la brecha de la fractura en algunas áreas y la línea de fractura ya no es tan evidente, viéndose borrosa en la radiografía;
V. Puenteo casi completo, donde se produce la unión clínica[3] y, por lo mismo, la línea de fractura es casi completamente obturada;
VI. Puenteo completo, cuando la línea de fractura no es evidente a través de rayos X.

Finalmente, la modificación realizada por Malone (2011) representa una marginal diferencia con su predecesor. Ajustada para su análisis personalizado de individuos subadultos, sus fases serían las siguientes:

I. Nulo sanado, bordes de fractura agudos, ausencia de puenteo y formación de callo;
II. Granulación, inicio de la reabsorción alrededor de la línea de fractura, callo óseo mullido, bordes de fractura comienzan a ser difusos y ausencia de callo maduro;

[3] Este término se refiere a cuando el aparato de fijación aplicado para estabilizar la fractura ya puede ser removido (Hufnagl, 2005, p. 27).

III. Callo óseo, donde este ya se encuentra presente en la zona de impacto en un estado maduro, con apariencia radiopaca y bordes de fractura visibles, pero más difusos;
IV. Puenteo, la brecha de fractura se encuentra obliterada en un porcentaje cercano a 50%, bordes de fractura más difusos y callo óseo presente;
V. Unión clínica, bordes de fractura significativamente más difusos, brecha de fractura obliterada en un porcentaje mayor a 50% y presencia mínima de callo; &
VI. Finalizado, sin evidencia de líneas de fractura, presencia de callo óseo mínima o no observable.

Si bien el presente texto se beneficiaría de suscribir a una de las anteriores clasificaciones ya establecidas, lo cierto es que ninguna de ellas encaja de perfecta manera en lo que se observará en la sección Resultados (p. 67). Esto porque todos los autores expuestos se dedicaron a detallar tal proceso en el hueso *in vivo* y no en hueso seco, como se hará aquí.

Sin embargo, esto no significa que no se puedan tomar prestados aspectos de ellos, puesto que algunas fases descritas son bastante similares o iguales, en el caso de las últimas. Esto se debe, en mayor medida, a la acción del callo óseo y como este se mantiene de manera prístina, incluso después de la muerte del individuo. Eso porque, al igual que el hueso, posee un alto contenido de material inorgánico.

Aunque existen ciertos parámetros de tiempo para algunas de estas etapas, como los planteados por Collins (1966) y Frost (1989) (ver Antecedentes, p. 13), este problema sigue dependiendo de muchos factores que se han tratado sólo de manera somera e, incluso en condiciones ideales, no hay uniformidad al respecto de cuánto tomaría en sanarse una fractura en un hueso largo cualquiera.

Como se ha podido entrever en los párrafos anteriores, las fases post fractura pueden ser seis, cinco o tres, dependiendo de a qué autor se siga en el proceso de encasillado.

Independiente de esto, todos describen el desarrollo que vive el hueso de manera relativamente uniforme, con cambios más bien despreciables. Este estudio tomará en consideración fracturas que se encuentren dentro de todo este espectro. Si bien es importante dar cuenta de que estas tienen una delimitación que puede llegar a ser difusa, esta no es de una preocupación mayor para este ámbito.

Al observar los diversos casos que se tratarán en el presente trabajo —cada uno con antecedentes diferentes— se deberá tomar en cuenta que, si bien el proceso que toma lugar es el mismo, el tiempo que tardará en terminar el ciclo será diferente. Esta ley se mantendrá, independiente de los estrictos parámetros aplicados a la muestra.

Al contar con esto último, sin embargo, se hará más simple la comparación de los individuos y, así, se podrá llegar a concluir cuál es el factor que pudo haber influenciado esta diferencia en la Interpretación de datos (p. 141).

9. Tiempo desde la fractura

La razón de ser de este estudio es la poca cantidad de información con respecto al tiempo que toma una fractura en sanar. Bajo esta penumbra, es evidente que habrá pocas respuestas a este problema, aunque eso no significa que no haya ninguna.

Schinz (1951) y Collins (1966) hacen una primera aproximación, mencionando que la aparición del *callus* corresponde a una semana después de la fractura. En cambio, Frost (1989) va un paso más allá y provee estimaciones de tiempo a cada una de sus fases descritas.

Según este autor, la formación del tejido granular tendría una duración de dos semanas (p. 286), mientras que la aparición y consolidación del callo óseo tomaría lugar entre la cuarta y la dieciseisava semana (p. 287). Finalmente, el reemplazo del callo mineralizado por

tejido lamelar ocurriría entre el primer y el cuarto año (p. 287), proceso que actuaría de manera paralela a la fase del modelado, que tomaría uno o más años (p. 288).

Ya que los anteriores autores basaron sus estimaciones en conjeturas, los estudios ya observados de Hufnagl (2005) y Malone (2011) son los únicos que pueden entregar algún atisbo de resolución que resulten en una guía para la presente investigación. Ambos utilizan la sola categoría que asocia un margen de tiempo a sus fases establecidas: la desarrollada por el primer autor, quien es, también, el único que aplica esta clasificación a pacientes adultos.

Bajo este contexto y recordando el análisis radiológico que promueven los autores, este detalla que el primer signo de regeneración ósea, es decir, la aparición de callo provisional se produciría, en promedio, a los 13,49 días (p. 31), prolongándose, en total, 22,37 días hasta la próxima fase (p. 30). Esto contrasta en gran magnitud con las aseveraciones realizadas por los intérpretes del siglo pasado, lo que puede deberse a nuevas tecnologías o a la intrínseca variabilidad del fenómeno, factor que ninguno de estos autores tomó demasiado en cuenta.

Mientras tanto, transición de provisional a secundario[4] ocurriría a los 52,99 días (p. 31) y su duración se alargaría por 79,42 días (p. 30). La unión clínica[5] tomaría lugar a los 125,34 días (p. 31), teniendo un alargue de 124,20 días (p. 30). Finalmente, el paciente habrá cursado una completa recuperación, como media, a los 213 días.

Estos serían los únicos márgenes de tiempo que provee el autor que podrían servir de aporte para contrastar con los resultados del estudio actual, con fin de revisar factores que pudieron haber influido en las similitudes o diferencian que se produzcan entre estos. Los

[4] El autor se refiere a esta clase de tejido como “callo maduro”.
[5] Se llama “unión clínica” a la fase correspondiente al cese del dolor experimentado por el paciente en el sitio de la fractura, pudiéndose llevar a cabo sin complicaciones relacionadas y sin movimiento no deseado de los fragmentos afectados (Campagne, 2022).

restantes estadios que establece se reducen a características observables meramente por medio de rayos X.

10. Factores que influyen en la remodelación ósea

Este estudio ha puesto énfasis en la importancia que tienen ciertas variables en la aceleración o ralentización del tiempo de sanado de una fractura, razón por la cual se establece una serie de parámetros bastante rígidos. Ahora se explicarán cuáles son estas variables y el porqué de su efecto en la velocidad de sanación.

i. Ubicación de la fractura

Dependiendo de la estructura ósea con la que se esté tratando, serán distintos los tiempos de recuperación al contrastar una misma fractura (Ortner, 2003, p. 126). Esto sucede ya que zonas que mantienen una irrigación más constante por parte de los vasos sanguíneos sanan más rápidamente que zonas que no tienen ese privilegio.

Siguiendo esta ley anatómica, una fractura en la diáfisis del fémur, una de las zonas con mayor vascularización, tendría un tiempo de recuperación más pronto que una localizada en la espina de la escápula.

Esta discordancia no sólo aplica a distintas regiones del cuerpo, sino también en el hueso en sí; según Paton (1992), el segmento cortical tardaría menos en sanar que el trabecular (3 meses y 6 meses respectivamente, en condiciones ideales y en individuos adultos) (p. 11).

ii. Tipo de fractura

Como se vio en el apartado Fracturas en fémur (p. 23), hay fracturas de mayor complejidad que otras, ya sea porque generan una conminución en el área afectada, por desplazamiento de los fragmentos o por el ángulo en el que impacta al hueso.

Según Karladani, Granhed, Kärrholm y Styf (2001), los tiempos que se manejan dependen directamente del tipo de fractura con el cual se esté tratando; una fractura transversa siempre tardará más en sanar que una oblicua.

Al mismo tiempo, Schilcher (2015) hace la misma aseveración entre una fractura típica y una atípica.

Sin embargo, el presente estudio provee una parcial solución a este problema. Basándose en Berryman y Symes (Reichs & Bass, 1998, p. 487-496), hay ciertos patrones que se cumplen en el trauma por arma de fuego, los cuales ya se vieron en la sección Fracturas producidas por PAF (p. 27), siendo este el principal motivo por el cual se eligió el trauma por proyectil de arma de fuego como el predilecto para este estudio, ya que ayudará a una mejor estandarización de esta problemática.

Aun así, sigue quedando el problema de la severidad, que será explorada como una de las variables a considerar en el presente estudio. Esto se refiere a si la fractura es completa o incompleta.

Ya que no hay una gran cantidad de información al respecto, los descubrimientos que se realicen aquí serán lo que determine la magnitud de su efecto en el tiempo de sanado.

iii. Edad del individuo

Este estudio se ha empecinado en la inclusión de parámetros de edad para tratar esta problemática de manera fehaciente e, incluso, se ha criticado a los autores que han puesto en duda su relevancia dentro de la consolidación de una muestra representativa. Por lo cual es hora de presentar los motivos que sostienen esta aseveración.

En la exploración de un fenómeno mayormente desconocido, como es el caso del presente, resulta importante empezar por una base sólida. Tanto una población subadulta como una añosa pueden tergiversar el análisis que se pueda extrapolar, sobre todo en un contexto biológico, dado que la primera no cuenta con un esqueleto consolidado e, incluso si se realizara una comparación anatómica en subadultos de una misma edad cronológica, esto no significa que tengan la misma edad biológica, motivo por el cual no existe una edad específica, por ejemplo, para la unión epifisiaria y tan solo hay un estimado.

Por otro lado, en una población añosa la presencia de patologías como la osteoporosis sería inminente y el deterioro intrínseco de la vejez suele afectar a los huesos. Esto sumado a que, en esta etapa de la vida, la sanación de una fractura se ve dificultada y un evento de este tipo puede llegar a ser, incluso, mortal (Velásquez, Andrade, Flores, Montes, González & Rivera, 2017).

Según Ortner (2003), en ambos de estos rangos etarios se detecta una variación del tiempo de recuperación de una fractura. Como dicta la lógica, en el primero se ve acortado y en el segundo se ve prolongado (p. 126).

Un dato extra por considerar es que la tasa de reparación de una fractura disminuye a partir de los 30 años (Portal-Núñez et al., 2012, p. 127). Este factor no se tomará como parámetro excluyente, sino que se considerará como una variable a explorar al momento de identificar posibles causantes de retraso o aceleración del sanado de una fractura (ver Interpretación de datos, p. 157), dado que su efecto no es tan marcado como los

anteriormente mencionados y, mientras se trate de un fémur maduro y sin patologías, se le dará el visto bueno.

Teniendo todo esto en consideración, en el estudio actual no hay mayor riesgo de que tanto subadultos como individuos de la tercera edad se integren de manera accidentada, dado el origen de la muestra, es decir, la Guerra de Secesión. Esto por sus propios parámetros para el alistamiento de personas: según la PBS (2001), los rangos etarios permitidos para los confederados eran de 18 a 35 años y para los unionistas de 20 a 45.

Por estas razones, los especímenes recopilados corresponderán sólo a individuos adultos de entre 18 a 60 años.

iv. Comorbilidad

Se debe hacer la distinción entre patologías preexistentes y post fractura, ya que estas últimas se desarrollarán por causa explícita del daño que provoca el trauma recibido, es decir, el impacto del proyectil y la pérdida de sangre que implica. Algunos ejemplos de esto serían la aparición de anemia, piemia, gangrena y, sobretodo, hemorragia secundaria (Hammond, Ashhurst, Sims & Hodgen, 1881). Todas estas serán pasadas por alto, dado su carácter intrínseco en la mecánica del PAF, más aún en las condiciones en las cuales los heridos eran tratados en contexto de guerra.

Por otro lado, las patologías preexistentes, como la osteoporosis, artritis y osteólisis, provocarían una ralentización del proceso de remodelación ósea (Hill, 1998, p. 101), haciendo que su análisis sea desvirtuado (Ortner, 2003, p. 126), siendo excluidas del estudio por ello.

v. Trastornos de consolidación de fracturas

Frost (1989) divide los problemas de sanación en tres (p. 294), dependiendo del origen:

I. Problemas relacionados al tratamiento,
II. Problemas biológicos; &
III. Combinación de I y II.

Cada una de las razones se explican por si solas. Lo importante de recalcar es que todas pueden resultar en una mal o no unión de los fragmentos afectados. El autor concluye que la mayoría de los casos que desarrollan trastornos de consolidación de fracturas deriva de eventos ocurridos dentro de la primera semana (p. 302).

Una mal unión es cuando una fractura llega a consolidarse, es decir, los dos o más fragmentos se unen por medio de callosidad ósea, en primera instancia, pero llega a este fin por medio de una posición no anatómicamente correcta (Fisher, Kazam, Fufa, Bartolotta, 2019). Esto puede llegar a que el hueso afectado se acorte o el movimiento del individuo se dificulte una vez restituida la calidad del tejido óseo a su versión original.

La no unión llega a ser un fenómeno mucho menos claro que el anteriormente expuesto, ya que conlleva una serie de entresijos. Panagiotis (2005) indica que se caracteriza por líneas de fractura intactas, ausencia de puenteo óseo, esclerosis en los bordes y callo ausente o hipertrófico[6] (p. 30). Esto dependerá del tipo de no unión del cual se trate, en lo que se ahondará a continuación.

Esta complicación será común dentro de los parámetros selectos para esta investigación. Sucede en mayor proporción en fracturas por trauma de alta energía, dado que estas suelen resultar en fragmentos desplazados o fracturas abiertas de magnitud severa, lo que, según

[6] Se refiere al exceso de tejido óseo. Común también, como se ha visto, en las primeras fases de remodelación ósea.

Olson y Hahn (2006), puede comprometer una correcta vascularización en el sitio de unión (p. 682).

Para la clasificación de Weber y Cech (1976), estas se dividen en no uniones biológicamente activas (vasculares) e inactivas (avasculares). A su vez, las primeras estás divididas en tres:

I. Hipertrófica, cuando se produce un gran excedente de callo óseo;
II. Eutrófica, cuando la callosidad producida es reducida; &
III. Oligotróficas, cuando hay ausencia de *callus*, pero la irrigación se mantiene intacta.

Las segundas también siguen este patrón de subdivisión, aunque sumándole una más:

I. Borde de fragmento muerto, cuando se encuentra un fragmento con poca irrigación o completamente avascularizado en medio del sitio de fractura;
II. *Sequestrum*, cuando hay más de un fragmento intermedio con ausencia de vascularización;
III. Por defecto, cuando existe una cavidad en la diáfisis dada la pérdida de un fragmento; &
IV. Atrófica, cuando se pierden fragmentos intermedios y los bordes de ambos bordes pierden tejido óseo por la carencia de potencial osteogénico.

En esta última clase no ocurre ningún atisbo de regeneración ósea, por lo que la lesión podría parecer recién efectuada; peri mortem. Tratándose de las primeras opciones, sin embargo, Olson y Hahn (2006) plantean la inacción como recurso viable para su terapia, en casos que carezcan de deformidad (p. 684).

La pseudoartrosis, frecuentemente considerada dentro del espectro del fenómeno anterior, se produce cuando la sanación de la fractura ocurre tal como se ha detallado, es decir, pasa

por la formación de un hematoma, callosidad provisional, para luego dar paso a una refinación de este y, finalmente, una sanación completa sin excedente y formada por hueso maduro (lamelar). Todo esto con el único resquicio de que la unión de los fragmentos no toma lugar en ningún momento.

Si bien esta complicación también tiene una variante congénita, no se profundizará en esta por su origen genético y no traumático.

En estos casos, en vez de lo que debería ocurrir, cada una de las partes crean una articulación falsa, con una cavidad fibrocartilaginosa y fluido sinovial incluido (Panagiotis, 2005, p. 30). Corresponde a una interrupción completa de una consolidación normal y, cuando la fractura llega a una sanación completa, los individuos suelen presentar movilidad anormal.

Podría considerarse la versión extrema de una no unión vascularizada. La diferencia entre estas dos recae en la formación de una articulación propiamente tal; la etimología de la palabra viene de falsa (*pseudo*) articulación (*arthrosis*), después de todo. Además de este factor, estas no tendrían mayores características que las separen, dado que el proceso de sanado se mantiene en ambas.

Es comúnmente diagnosticada en huesos largos, en la diáfisis de estos. Las estructuras afectadas suelen ser el fémur, la tibia y el húmero (Hernández-Rosalio, 2021, p. 175).

Al momento de conformar la muestra, restando a la variante oligotrófica, las no uniones vasculares hipertrófica y eutrófica, junto con las mal uniones, serán consideradas dada la continuidad del proceso osteogénico en la totalidad del sitio de la fractura y el idéntico régimen predeterminado seguido para alcanzar la sanación de la fractura, además de la gran probabilidad de desarrollar estas complicaciones al momento de sufrir un trauma por proyectil de arma de fuego, más aún dentro del contexto bélico.

Esta aclaración también se entrelaza con la fijación de este estudio en la observación de callo óseo producido post fractura, algo que también se encuentra presente en estas excepciones.

El motivo de la marginación de las no uniones avasculares, junto con la ya mencionada variante oligotrófica dentro de las que sí cuentan con irrigación constante, se debe a la imposibilidad de una producción de tejido óseo para la totalidad del área afectada; la mitad de estas subdivisiones sostienen una nula capacidad de osteogénesis —por defecto y atrófica—, mientras que el tipo borde de fragmento muerto y *sequestrum* cortan la irrigación a uno o varios fragmentos afectados por el trauma, respectivamente. Esto suspendería el análisis posible que se pueda realizar a los especímenes afectados con estas complicaciones, en específico.

Quizás la única preocupación que se podrá tener en el desarrollo de la toma de datos sea la dificultad de dictaminar un problema biológico en las primeras fases de la remodelación del callo, algo que puede recaer tanto en un error tanto del investigador (*ego*) como del anexo examinado.

Cabe mencionar que la no unión sólo podrá ser adecuadamente diagnosticada cuando no se vea progreso después de, al menos, seis meses de sostenido el trauma inicial (Gelalis et al., p. 981); número que podría variar dependiendo de la ubicación de este. Motivo de esto es que la valoración para hacer un juicio de este fenómeno es la ausencia de puentes óseos en el sitio de la fractura, sumado a la persistencia de una línea clara del evento (p. 982).

En resumidas cuentas, es un problema que también se asocia a la falta de una estandarización de tiempos y la variabilidad que conlleva esta situación.

Esto se contrasta con la mal unión, donde un correcto análisis puede llegar a la conclusión de que la fractura va mal encaminada recién asoman atisbos de regeneración ósea.

Se procederá, por este motivo, con cautela. La confiabilidad de los antecedentes de los especímenes deberá ser prístina para reducir, aún más, el margen de error.

vi. Manejo de fracturas

Antiguamente, durante el periodo en el que la Guerra de Secesión tomó lugar (1861-1865), el procedimiento para la sanación de fracturas de esta índole, al igual que la gran mayoría, independiente de la localización del evento, era ejercido por medio de férulas. Dentro de las utilizadas primordialmente para la extremidad inferior, se encuentran las férulas de Smith, Keller-Thomas y Hodgen (Mulholland, 1937).

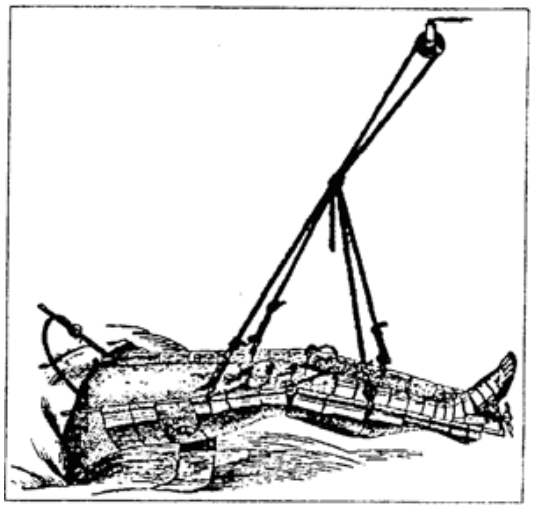

Figura 8. Férula de Hodgen, inventada en plena Guerra de Secesión. Se utilizaba por medio de una banda elástica que suspendía en el aire al muslo afectado. Dependiendo de la porción afectada, su posicionamiento debía variar: entre más proximal era la fractura, más lejano al cuerpo debía ser aplicada dicha suspensión y, entre más distal, más vertical esta sería. Tomada de https://www.saintlouissurgicalsociety.org/history/civilWar.

Como método alternativo, como suplemento para la estabilización de la fractura o, también, para el transporte del individuo a otro establecimiento por medio de ambulancias, se utilizaban las *"fracture boxes"* [cajas para fracturas] (Mulholland, 1937).

Figura 9. "Fracture box", utilizada durante la Guerra de Secesión y años anteriores. Los individuos pertenecientes a las Fotografía N°232 y 242, por ejemplo, fueron sometidos a este método para atentar la sanación del trauma efectuado. Tomada de https://lancastermedicalheritagemuseum.org/wp-content/themes/edward-hand/vm/vex18/2F77EA12-AF6F-4965-862E-472251801649.htm.

Algunas muestras que se observarán en el próximo apartado fueron sometidas a amputación, comúnmente, realizada tiempo después de haber sufrido la fractura, por lo que hay desarrollo de callosidad visible. Estas, por tanto, se encuentran congeladas en el tiempo; independiente de si los damnificados perecieron o no, se encuentran en una situación valiosa para este estudio.

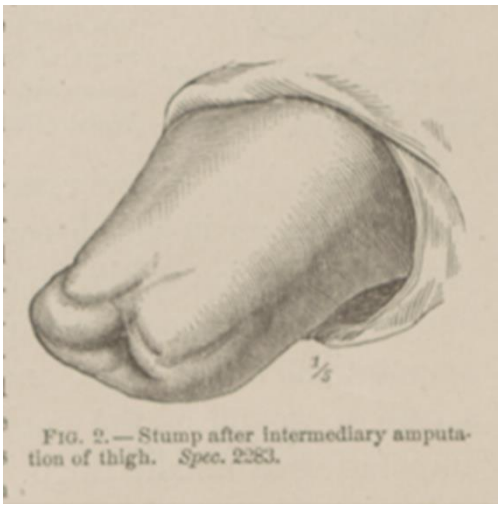

Figura 10. Consecuencia de una amputación tipo realizada en el muslo, lo que resulta en un muñón. Tomada de *The Medical and Surgical History of the War of the Rebellion* (1983).

En la actualidad, la gran mayoría de fracturas completas son tratadas por métodos que utilizan como principal artífice placas de osteosíntesis (Rodríguez-Flores, 2011, p. 150).

Si bien esto significa que en casos actuales habrá algún atisbo de estandarización con respecto a la evolución del remodelado del cual se ven provistos, también se dará a entender que cualquier complicación que se le atribuya frecuentemente a estas será posible encontrar en los casos en los que se hizo uso de este tratamiento. Estas pueden incluir pseudoartrosis, también llamada falsa articulación, o desplazamiento de la placa debido a una fijación precaria de los tornillos (Garro, Mur & Pechervsky).

Con respecto a la medicina con la que se trataba a los pacientes de la época estudiada, se les administraba, siempre que se pudiera, una vacuna antitetánica, para luego complementarla con antibióticos y antitoxina. Dada su implicancia en el procedimiento de alguien afectado por un disparo en el muslo (Egol & Zuckerman, 2010, p. 38), estas serán obviadas en el análisis de esta investigación.

Además de los medicamentos recién mencionados, con afán de complementar, se hace necesario darle un trato especial a uno en específico que puede poner en contexto el estado en el que se encontraban los avances médicos de la época.

Como sustituto de la morfina, empleada de manera contemporánea, en tiempos antiguos se utilizaba la sustancia del éter para anestesiar al damnificado (ver Anexos, p. 168), algo que se verá que se repetirá con alta frecuencia entre las muestras conseguidas. En medio de una guerra a larga escala, cualquier detalle que pueda abaratar costos se tomará en consideración, siendo este parcialmente el caso por el cual fue utilizado a tan gran escala y llegó a gozar de tal popularidad. Su uso puede explicar la gran mayoría de los efectos secundarios que sufrían los pacientes: náuseas, vómito, diarrea, cefalea, entre otros (Chang, Goldstein, Agarwal & Swan, 2015).

vii. Trayectoria del proyectil

Este apartado se refiere a la manera en la que el proyectil ingresa al organismo, es decir, si perfora, se aloja o se fragmenta.

El primero es, a priori, el que menor riesgo conlleva si es que no se daña alguna arteria mayor. Esto porque el proyectil pasaría sin gastar toda su energía en la víctima, liberando el resto fuera del cuerpo. Su influencia en la remodelación ósea que toma lugar posteriormente sería nula, dada su naturaleza.

Asimismo, la retención de una bala completa sin fragmentación no ha sido listado como un factor que ralentice la unión de los fragmentos óseos, incluso recomendándose la inacción si esta no involucra un riesgo de saturnismo (Rhee & Martin, 1997).

Por otro lado, si bien se puede llegar a la conclusión anticipada de que la extracción del proyectil implicaría la apertura de la herida, lo que significaría un nuevo inicio para la acción del *callus*, esto también se realiza por medio de incisiones periódicas con motivo de exámenes del estado de la unión de los fragmentos, controles de necrosis o prevención del desarrollo de otras patologías de alta frecuencia post trauma, como se verá en los especímenes analizados, por lo que desplazar el inicio de remodelación ósea a la fecha de

la extracción de una bala se torna inviable; más aun considerando que el impacto inicial donde se incrusta la bala no es el único evento que toma lugar cuando se produce un trauma de esta índole.

Finalmente, la fragmentación del material balístico generalmente conlleva un elevado riesgo de saturnismo, además de implicar varios eventos en un mismo organismo, dada su propagación, lo que puede afectar a algún órgano vital que haga que el proceso se vea ralentizado, hipótesis que es confirmada por el estudio de Riehl, Conolly, Haidukewych y Koval (2015).

viii. Otros

Algunos factores, dada su naturaleza, no podrán ser controlados en este estudio.

La malnutrición es un problema que siempre va a afectar la sanación de una herida, donde, según Meesters, Wijnands, Brink y Poeze (2018), sería un factor contribuyente al desarrollo de una no unión. Sin embargo, su efecto no podrá ser observado dada la carencia de detalle de los documentos asociados a los especímenes, mismo motivo por el cual no podrá ser excluido.

Otro factor que no podrá ser tomado en cuenta como excluyente, aunque tenga relevancia en torno a la velocidad y tiempo de sanación (Kostenuik & Mirza, 2017), será la severidad de la fractura. Aplicar este parámetro tornaría la muestra demasiado homogénea para que sea representativa de un fenómeno, además de que dificultaría la búsqueda de sobremanera.

Sin embargo, si se considerará como una variable a analizar en la Interpretación de datos (p. 148), para medir su magnitud.

11. Caracterización del hueso nuevo

Ahora bien, ¿cómo diferenciar nuevo hueso de hueso antiguo? El primero se caracteriza por una apariencia lisa, bordes redondeados y, generalmente, acompañado de un callo óseo. Este último se forma dentro de las primeras fases por las que pasa una fractura en su proceso de sanado y es un hueso, primordialmente, formado por periostio y con forma indefinida, ya que dependerá tanto de factores externos, como el cuidado que reciba la herida, como de factores internos, como la inserción muscular post fractura.

Figura 11. Fémur con pobre remodelación ósea. Tomada de Oscar, W. (1848-54). *Teaching watercolor of four views of a badly healed fracture of the femur* [Acuarela]. Boston: Warren Anatomical Museum.

Hufnagl (2005), en su estudio radiográfico, indica que los bordes son muy claros y concisos en las primeras instancias y, a lo largo del tiempo, las líneas se empiezan a tornar difusas, lo que señala el inicio de la reabsorción del hueso necrótico.

Se realizará un trabajo meticuloso para apartar la muestra con patologías asociadas, por lo que esto podría parecer como algo insignificante. Sin embargo, la correcta identificación del hueso nuevo puede llegar a ser problemática en caso de contar con algún individuo incorrectamente diagnosticado; la información era escasa en tiempos antiguos, pero la osteomielitis no.

"In osteomyelitis with sequestrum and involucrum formation, the old cortex at the limits of the sequestrum may develop a greater degree of porosity than does the remaining living bone from the atrophy alone. It also gradually shifts to align itself with the involucrum, leaving the dead cortex in its original position." [En osteomielitis con formación de sequestrum e involucrum, la corteza vieja en los límites del sequestrum pueden desarrollar un mayor grado de porosidad que el tejido vivo restante sólo por la atrofia causada. También se desplaza gradualmente para alinearse con el involucrum, dejando a la corteza muerta en su posición original.] (Phemister, 1920, p. 476).

Sequestrum (singular de *sequestra*) e *involucrum* (singular de *involucra*) se refieren a dos capas de hueso características de la patología mencionada en el párrafo anterior, si bien no son exclusivas de esta ni son inherentemente patológicas. Ambas corresponden a complicaciones derivadas: la primera siendo el material óseo separado de manera externa, manteniéndose firme al ser rodeado por pus, durante el proceso de necrosis (Jennin et al., 2011) y la última siendo el periostio, resultante del aumento de este, que se produce de manera interna hacia el canal medular (Kahn & Pritzker, 1973).

Afortunadamente para el presente estudio, Phemister (1920) enseña algunos trucos para diferenciarlo del callo óseo:

"There is a definite line of demarcation between the newly formed bone and dead bone, but none between it and old living bone. However, peripheral callus on the ends of living cortex may be laminated with an inner spongy and an outer compact layer, which occasionally may simulate involucrum and dead space about a sequestrum." [Hay una

definida línea de demarcación entre la formación de hueso nuevo y el hueso muerto, pero ninguna entre este y el hueso vivo antiguo. Sin embargo, el callo periférico en los extremos de la corteza viva puede ser laminado con una capa interna de hueso esponjoso y una externa de hueso compacto, lo que ocasionalmente podría simular involucrum y espacio muerto como sequestrum.] (p. 478).

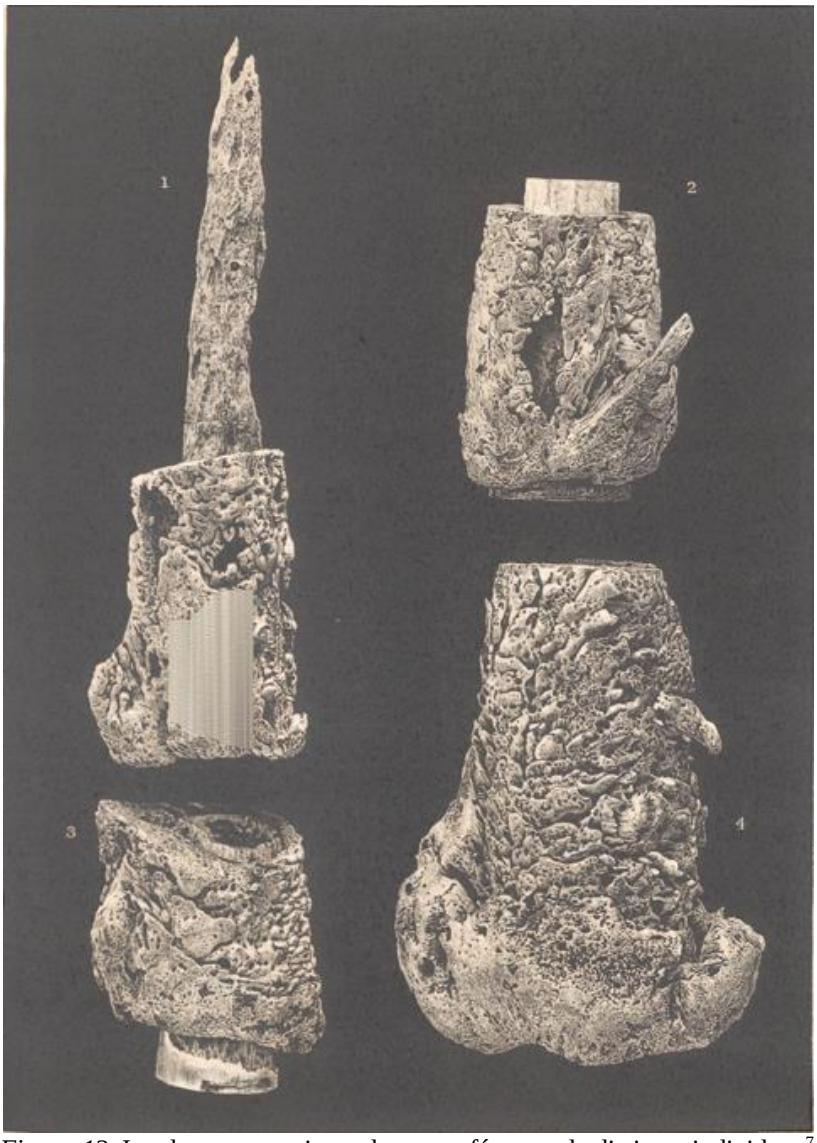

Figura 12. Involucra proveniente de cuatro fémures de distintos individuos[7]. Cortesía del *Army Medical Museum* (actual *National Museum of Health & Medicine*).

[7] Especímenes 2602, 1094, 4196 y 3141 (de izquierda a derecha y arriba hacia abajo). Colección *Surgical Section.*



Figura 13. Sequestra extraída por medio de amputaciones del muslo realizadas a cuatro individuos distintos[8]. Cortesía del *Army Medical Museum* (actual *National Museum of Health & Medicine*).

[8] Especímenes 1853, 144, 3100 y 4281 (de izquierda a derecha). Colección *Surgical Section*.

12. Asignación arbitraria

Lo que se sostiene en este proyecto es la asignación de un marco de tiempo a esta clase de fracturas, tomando en consideración las descripciones de las fases, provistas por los autores ya citados, por las que pasa la recuperación de esta estructura ósea para volver a estar sana. Llega un punto en donde la lesión ya es inexistente y el callo óseo sobrante es reabsorbido por el cuerpo. Pasado este hito, la innovación de este estudio será nulificada.

Sin embargo, dada la baja tasa de supervivencia asociada a traumas de alta energía —que ya fue fundamentada—, más aún cuando se habla de disparos provenientes de armas de fuego en el muslo, uno puede hacer la conjetura de que sucesos como los ya vistos y relatados no son pocos.

En un hueso seco, la observación de las primeras fases de sanación de la fractura relatadas (formación de hematoma, tejido granular, etc.) se imposibilita. Por lo cual, lo único que será descriptible es el callo óseo —desde que este se encuentre mineralizado, es decir, sólido— y en qué situación se encuentra su remodelación.

"Stages are generally chosen arbitrarily to suit the research interests of the moment" [Las etapas son, generalmente, escogidas de manera arbitraria para acomodarse a los intereses de la investigación del momento]. (Hufnagl, 2005, p. 22).

Tomando en consideración estos factores y siendo fundamentado con los anteriores trabajos de los autores que ya se han revisado, el *callus* será encasillado dentro de una de tres categorías propias para satisfacer las prioridades de esta indagación, con una fase previa para asignar la inacción de reparación visible. Estas serán:

I. Nulo, donde no hay actividad visible que pueda diferenciar esta fractura de una ocurrida alrededor de la muerte (peri mortem);

II. Provisional, donde el hueso es de naturaleza reticular, se encuentra una gran cantidad de callosidad alrededor de la fractura y el trabeculado se encuentra iniciando el proceso de sanación;

III. Secundario, donde el hueso es de naturaleza lamelar, hay indicios del comienzo de la eliminación de excedente por medio de osteoclastos, el trabeculado se encuentra cerca de o completamente sanado y el canal medular es restablecido[9]; &

IV. Permanente, donde la callosidad es casi imperceptible e indiferenciable del hueso que compone el resto de la estructura.

El estado de este se establecerá cotejando las osamentas con estos cuatro estadios. Ya asignados, se procederá a realizar una tabla con la que quedará demostrado cuáles son los márgenes de tiempo de cada uno; los límites, tanto inferior como superior, la moda, desviación estándar y más.

Cabe mencionar que se establece un estadio previo a la acción del callo óseo (I) dado que también se quiere establecer uniformidad en el proceso de iniciado de este. Como se revisó anteriormente, Collins (1966) da un estimado de este fenómeno (p. 47), pero diversos factores, tanto propios de un agente balístico como no (ver Factores que influyen en la remodelación ósea, p. 39), pueden desrielar los resultados esperados de su obra. Hay que recordar, también, que su obra no se refiere a la observación de *callus*, sino de aspectos *in vivo* que no podrán ser observados, por obvias razones, en el trabajo actual.

Ya que se tendrá acceso a los tiempos entre los que el individuo inició y cesó su tratamiento, se podrá desarrollar un estimado de cuándo comenzó la remodelación y se verá su variación de caso en caso. Esto comprenderá un objetivo secundario de este estudio, proveyendo una respuesta más certera y ajustada al tipo de trauma pertinente.

[9] En caso de una no unión, al contrario de lo esperado, esto podrá observarse, dado que estas forman articulaciones consagradas entre los fragmentos afectados y los canales medulares, de cada segmento, también son restituidos.

Con esto, se tendrá una estimación viable del fenómeno propuesto. Ahora se ahondará en cómo se llevará a cabo lo que se ha expuesto.

V. DISEÑO METODOLÓGICO

Existen dos enfoques de la investigación. Según Hernández, Collado y Baptista (2014), estos son el método cuantitativo, que es secuencial (p. 4), ocupa un enfoque deductivo (p. 6) y busca probar un fenómeno basado en lo empírico (p. 6), y el cualitativo, que es no lineal (p. 7), ocupa un enfoque inductivo (p. 8) y busca individualizar y no generalizar a la muestra (p. 10).

Este estudio utilizará una metodología mixta, lo que significa una integración sistemática de los métodos cuantitativo y cualitativo (Hernández, Collado & Baptista, 2014, p. 534), que tiene como fin una comprensión más completa del fenómeno.

Se llevará a cabo de esta forma dado que se aplicará una teoría basada en un fenómeno de la realidad, es decir, algo observable de manera común, con fundamentación vasta y que ya ha sido explorado de una manera diferente. No obstante, al mismo tiempo, se buscará individualizar, por medio de descripciones específicas que resulten en una respuesta a su clasificación dentro de los estadios propuestos, y no generalizar a la muestra que se recolecte; aunque sí se llegue a utilizar tablas posteriormente con hábito de condensar la amalgama recopilada.

Del mismo modo, también se procurará llevar un enfoque inductivo en la investigación —*"explorar y describir, y luego generar perspectivas teóricas. (...) de lo particular a lo general."* (Hernández, Collado & Baptista, 2014, p. 8)—. Si las categorías expuestas no se adhieren a lo que los especímenes demuestran, se modificarán retroactivamente para que calcen de manera correcta, ya que este estudio tiene como fin encontrar rangos de tiempo más acotados y las clasificaciones sólo tienen como objeto servir de marcadores de posición para estos últimos.

Asimismo, se presentará la información de una forma comprensible para el lector, siempre y cuando sea factible, por lo que aparentará un paralelismo con el razonamiento y progresión del autor.

1. Técnicas

Conllevará tanto una revisión bibliográfica, por medio de compendios de casos históricos ya establecidos como fuentes confiables y aún vigentes, como una observación, evaluación y posterior toma de datos de fémures afectados con este trauma que mantengan remodelación del hueso apreciable o, en desmedro, que ya debiera haber inicializado (en este caso se clasificarán automáticamente en el estadio I), y carezcan de una descripción ligada al espécimen, la cual será provista por esta indagación.

Esta muestra será recolectada por medio de una indagación de instituciones, principalmente museos, que tengan un enfoque especializado en patologías y se procederá al contacto inicial. Se conseguirá la autorización necesaria, se analizará lo que se haya recibido y se filtrará lo que clasifique dentro de los parámetros establecidos (ver Criterios de inclusión y exclusión de la muestra, p. 62) si no se tuvo la oportunidad de especificar de antemano.

Lo que facilita este proceso es la gran cantidad de exhibiciones de material óseo de origen patológico que se hallan de manera digitalizada en los sitios web de las instituciones de este tipo. Por esta razón, se hace viable la revisión metódica de colecciones dispuestas por los propios encargados y preguntar por autorización, alguna información adicional que se requiera o una mayor cantidad de fotografías de especímenes que no estuvieran en el despliegue.

También de manera afortunada, hay una inmensa cuantía de data con respecto a la Guerra de Secesión y los damnificados de esta[10], lo que ayuda de manera significativa al presente estudio, dado que constituye la totalidad de la muestra. Esto no fue planeado así, sino que se tornó en una sorpresa en el transcurso de la toma de datos; se esperaba que se encontraran menos especímenes provenientes una mayor cantidad de países, pero lo que aconteció fue exactamente lo contrario.

2. Muestra

En cuanto al tamaño de la muestra, se debe estipular un número de casos que puedan generar una representatividad y una norma del cómo debe actuar el sanado de una fractura bajo el contexto dado. Sin embargo, también hay que considerar que se está tratando una temática muy específica y, más aún, se están estableciendo una gran cantidad de parámetros para procurar un margen lo más delimitado posible de tiempo de ocurrida la fractura.

Como resultado del procedimiento de búsqueda, se llegó a un tamaño de muestra de 32, número que resulta suficiente para medir de manera confiable todas las variables que se requieren examinar. Estos especímenes provienen de la módica cantidad de dos países: Canadá (*Maude Abbott Medical Museum* de *McGill University*) y E.E. U.U. (*National Museum of Health & Medicine*). El razonamiento al que se puede llegar por esta recolección en particular es que la gran mayoría de países —dentro de los cuales se encuentra Chile— no han digitalizado sus colecciones, algo que podría ser de valor para investigaciones similares a la realizada. Aclarar, al mismo tiempo, que sí se contactó con instituciones de una gran gama de naciones, lo que desencadenó en esta conclusión.

[10] Un sitio que proporcionó una gran parte de esta cascada de información fue el sitio web *Civil War Washington* (https://civilwardc.org), que contiene una cantidad exuberante de data con respecto a todo lo que tenga que ver con la Guerra de Secesión, en especial registros médicos que sirvieron de antecedentes para este estudio. Estos últimos tienen su base en bibliografía verificada de la época, que será citada en algún punto del escrito.

De los 32 casos, 25 son pertenecientes al *National Museum of Health & Medicine* y 7 al *Maude Abbott Medical Museum*. Al mismo tiempo, 4 son especímenes digitalizados —pertenecientes a la segunda institución— y los 28 restantes corresponden a fotografías.

3. Criterios de inclusión y exclusión de la muestra

En favor a lo que se ha explicado a lo largo del escrito, principalmente en el apartado Factores que influyen en la remodelación ósea (p. 39), se considerarán ciertos parámetros para el correcto estudio de este fenómeno. Esto con el fin de reducir el margen de error a su mínima expresión, sin significar un obstáculo para la recolección de datos y dejando la puerta abierta para la observación de ciertas variables que no lleguen a entorpecerse entre sí.

Si bien los resultados de este trabajo están destinados a ser beneficiosos para restos N. N., es de suprema importancia tener conocimiento de los antecedentes de la víctima, para así saber el intervalo de tiempo en el que se produjo la fractura, además de las posibles aflicciones que haya sufrido a lo largo de su recuperación. Estas y otras razones para excluir e incluir muestra serán establecidos y justificados en breve.

Con esta aclaración, para el proceso de recolección de datos se ha de procurar que el análisis de fémures con fracturas por proyectil de arma de fuego ante mortem cumplan los siguientes requisitos:

1. Tener acceso a los antecedentes del individuo a analizar, para así corroborar los datos que se requerirán continuación.
2. Tener identidad asociada. Es decir, no ser un *nomen nescio*.
3. No contar con patologías que la precedan, dado que estas podrían mermar el estadio de regeneración observable que haya tenido una estructura por su prolongación del periodo de sanación (Ortner, 2003, p. 126).

4. No haber tenido complicaciones mayores en el proceso de osteogénesis localizado en el sitio de la fractura, como sería una no unión avascular, dado que implicaría la imposibilidad de la observación de las fases propuestas por el presente estudio (Weber & Cech, 1976) y perjudicaría la temporalidad asociada a estas al momento de la compilación de datos.
5. No haber sufrido una fragmentación del material balístico en el hueso al momento de producirse el impacto de la bala, dado que esto es un factor de ralentización en el sanado de la fractura (Riehl, Conolly, Haidukewych & Koval, 2015).
6. No ser pertenecientes a subadultos, dado que el tiempo de recuperación de estos es diferente y mucho más corto al de un adulto (Ortner, 2003, p. 126).
7. No ser pertenecientes a la tercera edad, dado que el tiempo de recuperación de estos es diferente y mucho más largo al de un adulto (Ortner, 2003, p. 126).
8. Presentar síntomas de una fractura en remodelación activa o, en desmedro, tener constancia de que se está tratando con una fractura ante mortem por medio de documentos que lo certifiquen. La no presencia de *callus*, en conjunto con una herida abierta y una temporalidad equivalente a 6 meses o más, será motivo de marginación del espécimen por no unión avascular.

Las posibles muestras, por lo tanto, serán individuos que se encuentren en un intervalo de edad comprendido entre los 18 y 60 años, con identidad de carácter confiable y verídica, con remodelación activa en la herida o con documentación que certifique su condición de ante mortem, carentes de complicaciones severas que hayan afectado el proceso de osteogénesis en el sanado y sin patologías previas al momento de producida la fractura.

Es importante notar de que, si por algún motivo no se enlista la edad del individuo en los documentos asociados, esta muestra entrará en evaluación. Si se puede determinar, por medio de variables morfológicas del hueso a tratar, que está dentro del rango establecido, se darán los motivos del porqué de su inclusión y se procederá regularmente. De todas formas, no hay gran riesgo de que tanto subadultos como individuos de la tercera edad se integren de manera accidentada por el origen de la muestra, es decir, la Guerra de

Secesión. Esto por sus propios criterios para el alistamiento de personas: según la PBS (2001), los rangos etarios permitidos para los confederados eran de 18 a 35 años y para los unionistas de 20 a 45.

4. Plan de análisis

El análisis de cada uno de los casos pertinentes comenzará por el segmento del fémur que se observa, seguido de una descripción de la lesión que el espécimen sostuvo, luego se detallará la calidad de la callosidad o, en desmedro, si esta no es visible, se procederá a describir la trayectoria y características típicas del trauma balístico que pueden ser observados en el respectivo hueso. Finalmente, se dará el veredicto en torno a qué fase de remodelación ósea pertenece el individuo, junto a su apropiada justificación, y se desclasificará cuánto es el tiempo de supervivencia que este logró aguantar después de que se produjo la fractura, además de la edad que tenía el individuo al momento de perecer y el tratamiento que cada uno recibió.

Se procurará calificar la sanación observada para catalogar la osamenta dentro de uno de los tres[11] estadios de regeneración ósea desarrollados especialmente para la observación del callo óseo (ver Asignación arbitraria, p. 56), único atisbo de la fractura observable en hueso muerto.

Esto se cotejará con otros casos pertenecientes al mismo estadio para desarrollar un promedio y rango de tiempo para cada una de las clasificaciones (Interpretación de datos, p. 143). Este último deberá ser generoso, ya que habrá que tomar en cuenta la variabilidad de lo observado. Es posible, por lo tanto, que haya cierto solapamiento en las delimitaciones por definir como ya se ha notado, incluso, en las fases de sanación de fracturas que ya se han revisado, tanto en los Antecedentes (p. 13) como en el Marco teórico (p. 31).

[11] El primer estadio no es considerado por la razón intrínseca de que no hay remodelación ósea presente.

Hay que aclarar que, si el evento sufrido por el damnificado pertenece al Estadio I, se justificará el motivo del porqué el trauma se consideró como una fractura ante mortem y no peri mortem, develando la causa de muerte del individuo.

Al mismo tiempo, si la víctima es clasificada dentro del Estadio IV, se darán a conocer sus peculiares antecedentes que hicieron que esta lograra semejante proeza y cuáles fueron las circunstancias de su muerte, si es que pereció después de su recuperación.

En caso de que la edad del individuo no sea dispuesta por los antecedentes pertinentes, se justificarán los motivos de su inclusión, ya sea por medio del análisis de la obliteración de las líneas epifisiarias o por otros métodos comúnmente utilizados para justificar el rango etario de un fémur. Aun así, es importante tomar en cuenta lo ya especificado en el apartado anterior sobre los criterios de alistamiento para las tropas unionistas.

Como última aclaración, tanto no uniones como mal uniones serán discutidas cuando sea requerido, para su posterior clasificación e interpretación en un apartado posterior (Interpretación de datos, p. 151).

5. Presentación de resultados

Todos los casos seguirán el mismo formato, siendo este:

I. Fotografía.

II. *Número de espécimen.* Lateralidad del fémur. Numeración asignada por la institución.

III. Descripción (Porción del hueso observado, tipo de fractura, características del trauma recibido o calidad del callo óseo y existencia o no de un trastorno de consolidación).

IV. Clasificación (Estadio I, II, III o IV).

V. Tiempo de supervivencia del individuo (días).

VI. Edad del individuo (años).

VII. Tratamiento recibido.

VI. RESULTADOS

1. National Museum of Health & Medicine

i. Muestra fotográfica

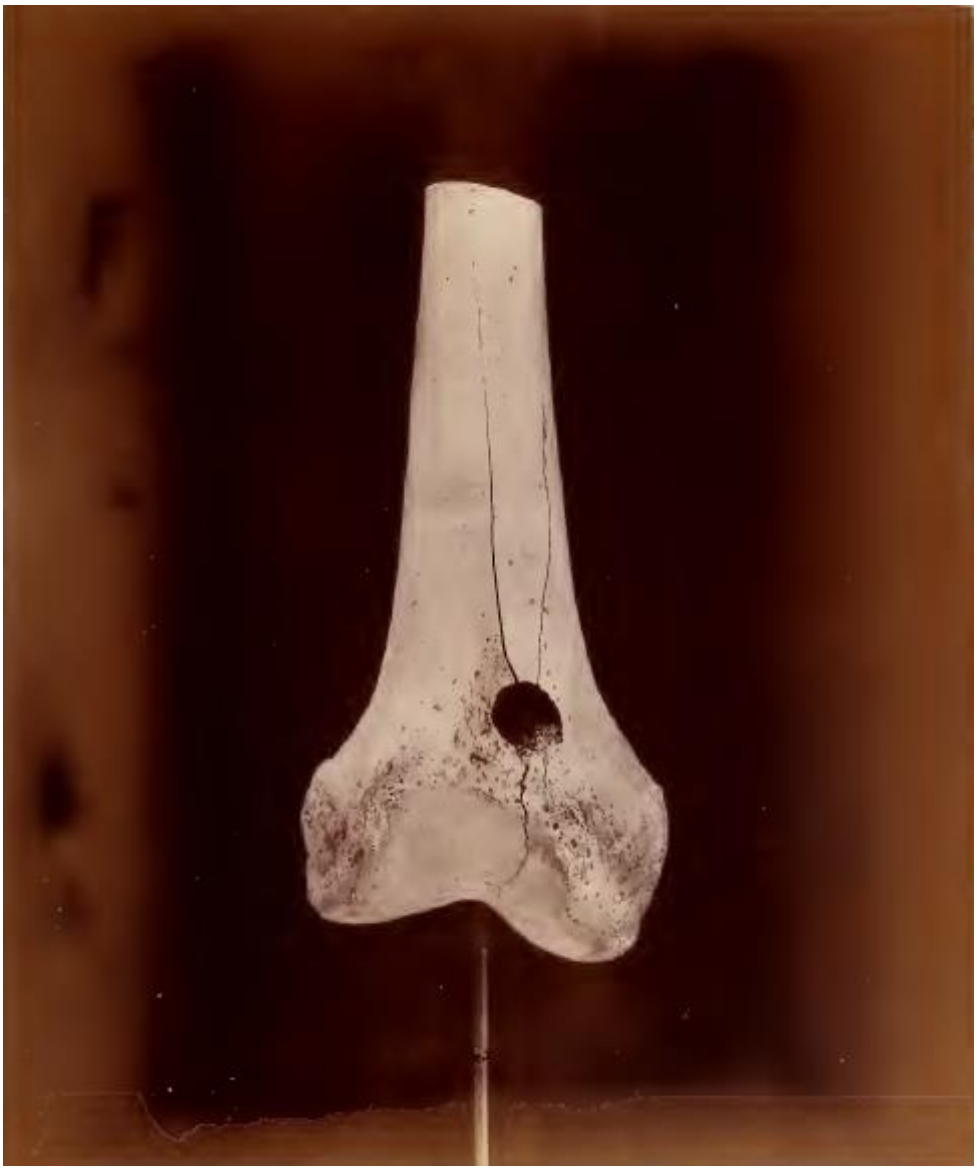

Espécimen N°1. Fémur derecho (catalogado como "*Photograph N°2*" en la exhibición del museo).

Se observa la cara anterior de la porción distal, sumado al tercio distal de la diáfisis, de un fémur que sostuvo una fractura incompleta supracondílea, bajo la clasificación de Crawford, Adams & Hamblen (2007).

El orificio de entrada que dejó el proyectil, el cual, también, dejó a su paso una salida en el borde posterior del hueso, es simple-circular. Este también provocó la aparición de tres fisuras irradiadas: dos hacia proximal, que recorren paralelamente la diáfisis, y una hacia distal, que separa ambos cóndilos.

Hay ausencia de cualquier atisbo de regeneración ósea, tanto en las líneas radiadas como en el evento principal.

Este individuo perece dos días después de un intento de amputación, lo que dio origen al corte transversal que hay en la diáfisis. Antes de la operación, este sobrevivió 23 días post fractura.

Estadio I – Nula presencia de cualquier signo que indique regeneración ósea.

Tiempo de supervivencia post fractura (días) – 23 (28/08/1862 – 22/09/1862).

Edad del individuo (años) – 21 (1841 – 1862)[12].

Tratamiento recibido – No detalla.

[12] Si bien los antecedentes no cuentan con la edad del damnificado, sí se puede verificar que es el mismo individuo del siguiente enlace: https://es.findagrave.com/memorial/32495333/samuel-selen-kapp.

4
1907
XIII A

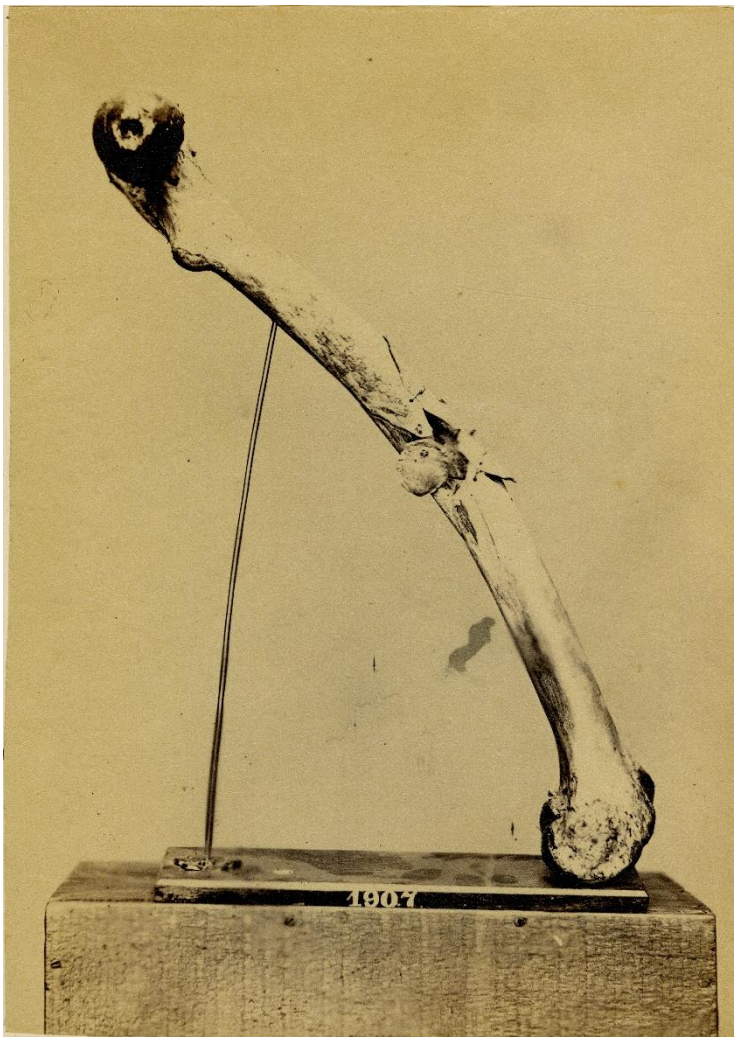

Espécimen N°2. Fémur izquierdo (catalogados como "*Photographs N°4 & 4-1*" en la exhibición del museo. Corresponden al mismo individuo).

Se observa un fémur que sostuvo una fractura incompleta conminuta de su diáfisis, en el punto medio del hueso mencionado y en su cara interna (medial).

En la primera fotografía (4) se pueden distinguir muy bien el tapón-hendidura, localizado en el área del evento inicial, las líneas radiales, irradiando hacia proximal, distal y lateral, y la arcada concéntrica entre estas, producidas por el proyectil, que se encuentra adyacente al hueso expuesto.

Este último entró desde lateral a medial de forma paralela, actuando como un objeto contundente al no penetrar el hueso, sino estrellándose en contra de este y achatándose, terminando en la manera en la que se ve evidenciada en la segunda fotografía (4-1).

Su supervivencia estaba comprometida, incluso más de lo común, por la localización del evento traumático. No es detallado por los antecedentes recibidos, pero sí es muy probable que la bala haya atravesado la arteria femoral, lo que explicaría tanto su prematura muerte como, además, el poco desarrollo de una regeneración ósea no observable.

El individuo perece, finalmente, por un cuadro de pleuroneumonía, 16 días después de producida la fractura.

Estadio I – Nula presencia de cualquier signo que indique regeneración ósea.

Tiempo de supervivencia post fractura (días) – 16 (27/11/1863 – 13/12/1863).

Edad del individuo (años) – 25 (1838 – 1863).

Tratamiento recibido – No detalla.

Espécimen N°3. Fémur izquierdo (catalogado como "*Photographs N°5 & 5-1*" en la exhibición del museo. Corresponden al mismo individuo).

Se observa la cara anterior de la diáfisis, en sus porciones media y distal, y la epífisis distal de un fémur que sostuvo una fractura completa intertrocantérea reversa oblicua. Las características típicas del paso de un proyectil están tapadas por una gran cantidad de callosidad provisional alrededor del área, delatada por el hueso reticular poroso y desorganizado.

En el trabeculado, la regeneración ósea parece estar en una fase inicial. La unión de los fragmentos, sin embargo, se detalla en los antecedentes como *"extremely delicate and brittle"*, algo que no es comprobable, pero sí resultaría plausible si se considera que se trata de una conexión establecida únicamente por hueso reticular.

Por esta última descripción, también se podría tratar de un inicio de no unión vascular de tipo hipertrófica o "pata de elefante", dada la gran cantidad de *callus* excedente.

Estadio II – Callosidad provisional, hueso reticular excedente y trabeculado iniciando el proceso de sanación.

Tiempo de supervivencia post fractura (días) – 74 (03/07/1863 – 15/09/1863).

Edad del individuo (años) – 18 (1845 – 1863).

Tratamiento recibido – No detalla.

710 XII ABe 9

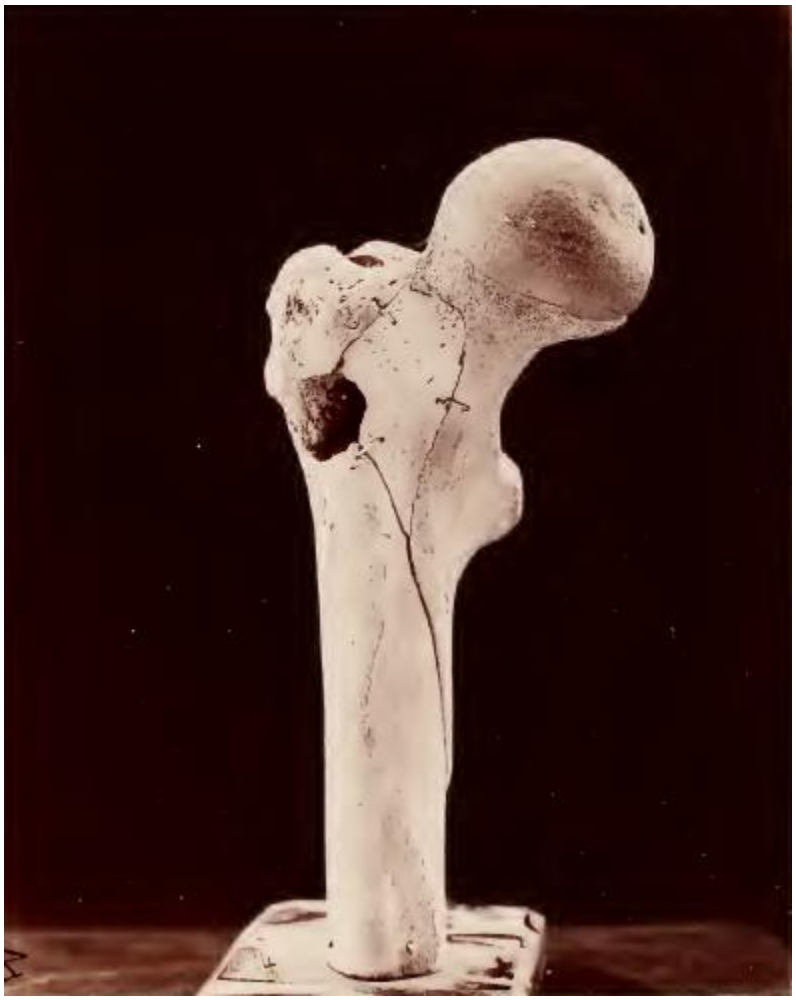

Espécimen N°4. Fémur derecho (catalogado como "*Photographs N°14 & 14-1*" en la exhibición del museo. Corresponden al mismo individuo).

Se observa una fractura incompleta intertrocantérea típica de proyectil de arma de fuego en la porción proximal del fémur. En su cara anterior —la única visible—, lo que llama la atención en primera instancia es un marcado agujero de entrada simple-circular inmediatamente distal al trocánter mayor, además de fracturas de tapón y hendidura, seguido de dos líneas radiadas y, entre estas, se encuentra una tenue arcada concéntrica[13], extendiéndose desde la línea intertrocantérea hasta el cuello anatómico.

[13] Hay que tomar en consideración que las muestras exhibidas se encuentran fragmentadas y, con propósito de una correcta puesta en escena, estos fragmentos son pegados por medio de hilos de metal, papel japonés, pegamento u otras formas de unión.

Con respecto a signos de sanado, hay nula presencia de osteogénesis evidenciada en el hueso.

El individuo perece por la amputación realizada por el personal médico, 13 días después de provocada la fractura.

La edad del individuo es desconocida. Sin embargo, dada la obliteración de la línea epifisiaria, entre la epífisis proximal y la diáfisis, sumado a la carencia de líneas de fusión en el trocánter mayor y menor, se puede concluir que el individuo se encuentra en un rango etario mayor o igual a 16 años (Schaefer, 2008). A esto hay que sumarle los ya establecidos límites de edad para el alistamiento de personal militar.

Estadio I – Nula presencia de cualquier signo que indique regeneración ósea.

Tiempo de supervivencia post fractura (días) – 13 (14/12/1862 – 27/12/1862).

Edad del individuo (años) – desconocida.

Tratamiento recibido – No detalla.

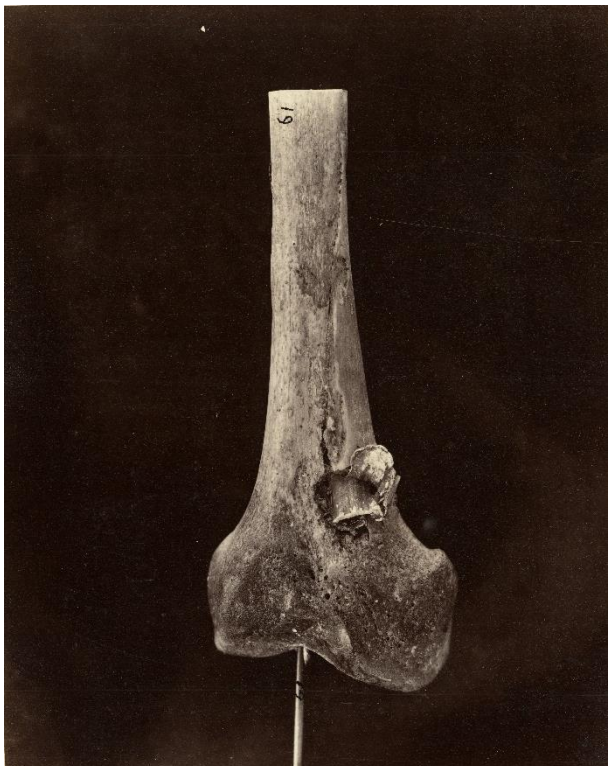

Espécimen N°5. Fémur derecho (catalogado como "*Photograph N°19*" en la exhibición del museo).

Se observa la cara anterior de un fémur que sostuvo una fractura supracondílea incompleta con alojamiento de la totalidad del proyectil en el borde entre la epífisis y el tercio distal de la diáfisis. Hay un segmento de hueso cortical sobresaliente hacia medial, el cual parece encontrarse carente de irrigación.

El impacto de la bala provocó una línea radiada con destino a proximal. Esta se encuentra entre parcial y totalmente cerrada por puenteo óseo, dependiendo del lugar en que se tome la referencia. No hay excedente discernible y la callosidad parece estar conformada por hueso lamelar en la gran mayoría de su longitud, mientras que, entre más cercano se encuentre esta línea del evento principal, menor es la calidad de su *callus*, yendo desde lamelar hasta reticular.

Por tanto, el individuo parece exhibir características de dos fases al mismo tiempo. Por un lado, la línea mencionada parece estar cerca de una completa sanación y, por el otro, el

área aledaña al alojamiento del proyectil se encuentra casi intacta, en lo que regeneración ósea respecta.

Esto se puede deber a que la magnitud de la lesión es leve, dentro del contexto de la muestra suministrada, pero también esta varía dentro de la fractura en sí. Al mismo tiempo, el lugar donde se incrusta la bala es sujeto a una mayor frecuencia de intervención médica, lo que los antecedentes no alcanzan a detallar si se sostuvo en este caso.

El individuo perece por una piemia desarrollada post fractura, a 78 días de producida esta.

Considerando todo, la regeneración ósea claramente ha comenzado en la estructura examinada y la poca cantidad de callo óseo se puede deber a la magnitud reducida del evento, mientras que la demora de signos de osteogénesis en el sitio de alojamiento de la bala probablemente tenga que ver con el tapón que produce esta en la herida, sumado a la posible intervención médica. La difusión de fases demarca un periodo de transición en el remodelado de la lesión, por lo que correspondería al estadio intermedio.

Estadio II – Hay signos de regeneración ósea.

Tiempo de supervivencia post fractura (días) – 78 (15/07/1863 – 02/10/1863).

Edad del individuo (años) – 20-21 (1842 – 1863)[14].

Tratamiento recibido – No detalla.

[14] Si bien la edad del individuo no se encuentra detallada en los antecedentes pertinentes, si lo está en los registros de la 3° caballería de Michigan, grupo en el cual fue alistado (Brown, n. d., p. 126).

Espécimen N°6. Fémur izquierdo (catalogado como "*Photograph N°31*" en la exhibición del museo).

Este espécimen se encuentra en el punto justo, donde se alcanza a notar el tipo de fractura que padeció y una actividad del callo óseo que alcanza a inmovilizar los fragmentos afectados.

Se observa la cara anterior de un fémur izquierdo que sostuvo una fractura de la diáfisis tipo III, en la escala de Perry y Elstrom (2001), en su el tercio distal de la diáfisis.

Los antecedentes mencionan una gran cantidad de *sequestra* —de tipo no osteomielítica, sino avascularizada— que no se observa en la fotografía; el fragmento lateral se encuentra irrigado y evidencia de esto es el puenteo óseo que ocurre entre este y los otros dos fragmentos principales, refiriéndose al fémur proximal más los $^{2}/_{3}$ de diáfisis y al fémur distal más $^{1}/_{3}$ de diáfisis. El área en la que se encuentra la menor densidad de *callus* es en la apertura proximal, entre el tercio distal y medio de la diáfisis, pero sigue mostrando actividad osteogénica.

Con respecto a esta última, la calidad de la callosidad es provisional, formada por hueso reticular desorganizado, excedente y poroso. Al examinar la apertura proximal ya mencionada, se puede notar la ausencia de remodelado en el trabeculado.

Estadio II – Callosidad provisional, hueso reticular excedente y trabeculado iniciando el proceso de sanación.

Tiempo de supervivencia post fractura (días) – 69 (03/05/1863 – 11/07/1863).

Edad del individuo (años) – 36 (1827 – 1863)[15].

Tratamiento recibido – Férulas de Hodgen y Smith.

[15] Si bien la edad del individuo no se menciona en sus respectivos antecedentes, esta se detalla en el siguiente enlace de la página *Honor Norwalk CT Veterans*: https://norwalkctheroes.org/2020/12/29/corporal-henry-burns/.

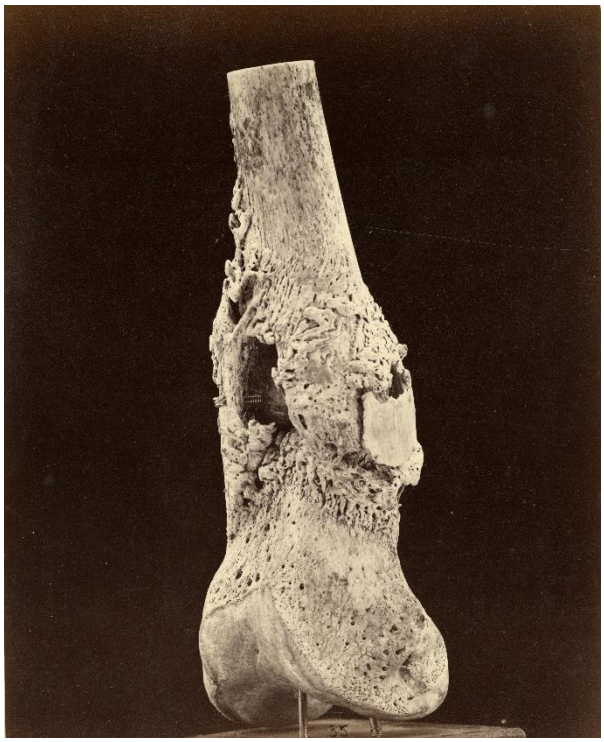

Espécimen N°7. Fémur izquierdo (catalogado como "*Photograph N°35*" en la exhibición del museo).

Se observa la cara anterior del fémur que sostuvo una fractura completa en su porción ($^1/_3$) distal de la diáfisis, donde se encuentra el orificio de salida del proyectil causante de esta fractura. Con respecto a esta última, no se puede concluir si hay presencia o no de líneas irradiadas ni la clase de orificio de entrada que posee dado que la fotografía suministra sólo la salida.

Lo que sí se puede confirmar es la presencia de un tapón y hendidura, ya que el proyectil quedó incrustado en la cavidad medular del hueso, por lo que se trata de una fractura completa y no una incompleta o fisura.

La callosidad es provisional, conclusión a la que se llega por su naturaleza desorganizada, excedente y porosa, siendo estas características propias del hueso reticular. Más aún, este sólo ha establecido conexión entre los fragmentos afectados de manera superficial, es decir, el puenteo está exclusivamente llevado a cabo por hueso cortical, mientras que el trabeculado se encuentra intacto (sin acción regenerativa).

Estadio II – Callosidad provisional, hueso reticular excedente y trabeculado iniciando el proceso de sanación.

Tiempo de supervivencia post fractura (días) – 127 (22/05/1864 – 26/09/1864).

Edad del individuo (años) – 28 (1836 – 1864).

Tratamiento recibido – Plano inclinado doble.

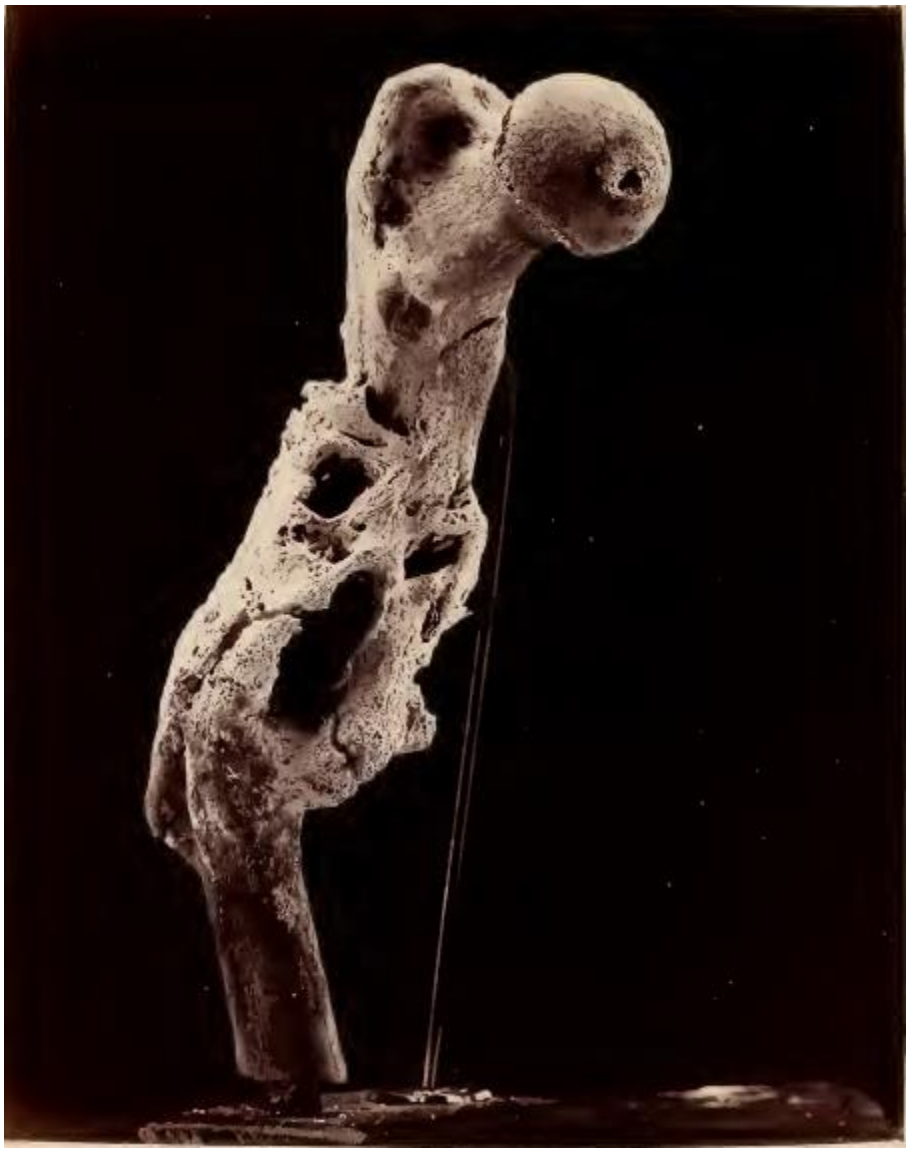

Espécimen N°8. Fémur izquierdo (catalogado como "*Photograph N°36*" en la exhibición del museo).

Se observa la cara interior (medial) —ligeramente inclinada hacia posterior— de un fémur que sostuvo una fractura longitudinal del tercio proximal de la diáfisis, con desplazamiento del fragmento proximal.

El proyectil entró de manera antero-medial en el hueso afectado, alojándose en el tercio proximal de la diáfisis, separando la epífisis proximal del resto de la estructura.

La consolidación de la fractura se realizó en una posición patológica, lo que llevó al desarrollo de una leve mal unión, sumado a una anteversión de su epífisis proximal. Los antecedentes mencionan una “deformidad angular” para definir este fenómeno.

Presenta una combinación de hueso reticular, ubicado en mayor densidad en el área más externa del hueso y más cercano a la zona de impacto, y lamelar, ubicado en mayor densidad en el área más interna del hueso y más lejano a la zona de impacto, algo que se debe a la eliminación de excedente formado en el estadio previo. El trabeculado se encuentra en avanzado estado de sanación, siendo el segmento donde se incrustó la bala el de menos desarrollo, por razones lógicas.

La edad del individuo es desconocida. Sin embargo, dada la obliteración de la línea epifisiaria, entre la epífisis proximal y la diáfisis, sumado a la carencia de líneas de fusión en el trocánter mayor y menor, se puede concluir que el individuo se encuentra en un rango etario mayor o igual a 16 años (Schaefer, 2008). A esto hay que sumarle los ya establecidos límites de edad para el alistamiento de personal militar.

Estadio III – Callosidad secundaria, hueso mayoritariamente lamelar, indicios de eliminación de excedente reticular y trabeculado en avanzado proceso de sanado.

Tiempo de supervivencia post fractura (días) – 269 (29/08/1862 – 25/05/1863).

Edad del individuo (años) – desconocida.

Tratamiento recibido – No detalla.

Espécimen N°9. Fémur derecho (catalogado como "*Photograph N°38*" en la exhibición del museo).

Se presenta la cara anterior del fémur. En su epífisis proximal, entre el trocánter mayor y menor, se observa lo que alguna vez fue un agujero de entrada que dio paso a un proyectil, el cual fue extraído de manera inmediata. Por esto, se puede inferir que sostuvo una fractura intertrocantérea y, por la gran cantidad de *callus*, esta debió haber sido completa y, dada la posición de los fragmentos afectados —sin gran movimiento al recibir el trauma—, se podría concluir que correspondió a una desplazada estable, según la clasificación de Perry y Elstrom (2001).

La callosidad observada es provisional, ya que la calidad del tejido es reticular, evidenciado por su desorden, porosidad y gran cantidad de excedente, algo que podría denostar una no unión vascularizada, perteneciendo a su variante hipertrófica. A su vez, el trabeculado se encuentra en proceso de sanación.

Estadio II – Callosidad provisional, hueso reticular excedente y trabeculado iniciando el proceso de sanación.

Tiempo de supervivencia post fractura (días) – 173 (17/09/1862 – 09/03/1863).

Edad del individuo (años) – 22-23 (1840 – 1863)[16].

Tratamiento recibido – No detalla.

[16] Si bien los antecedentes no mencionan su edad, es probable, tanto por residencia, edad y nombre exacto que se trate del individuo detallado en el siguiente enlace de la página *Family Search*: https://www.familysearch.org/tree/person/non-vitals/G76H-485.

Espécimen N°10. Fémur derecho (catalogado como "*Photograph N°53*" en la exhibición del museo).

Se observa una fractura intertrocantérea de tipo desplazada inestable, según Perry y Elstrom (2001), en fémur proximal.

En su cara interior (medial), entre el cuello anatómico y el trocánter menor, se encuentra incrustado el proyectil, objeto que quebrantó la región afectada y, por consiguiente, provocó la aparición de múltiples líneas radiadas. Estas van, tomando como punto de inicio al evento principal, (I) de medial-distal a lateral-proximal, (II) de medial-proximal

a lateral-distal, (III) de medial a lateral-distal y (IV) de proximal a distal. Entre estas dos últimas se produce un atisbo de arcada concéntrica.

La demora en presentar signos de osteogénesis se puede deber a la proximidad del área de alojamiento de la bala a la arteria femoral, lo que pudo disminuir la capacidad de irrigación de esta pieza ósea.

El individuo sobrevivió después de la extirpación del trozo exhibido en la fotografía.

Estadio I – Nula presencia de cualquier signo que indique regeneración ósea.

Tiempo de supervivencia post fractura (días) – 22 (05/05/1864 – 27/05/1864[17]).

Edad del individuo (años) – 28[18] (1836 – 1874).

Tratamiento recibido – No detalla.

[17] Al momento de la extirpación.
[18] Si bien los antecedentes no mencionan la edad del individuo, esta se encuentra detallada en el siguiente enlace: https://civilwardc.org/texts/cases/med.d2e5050.html. Él tenía 28 años al momento de la extirpación del trozo exhibido en la fotografía.

Espécimen N°11. Fémur izquierdo (catalogado como "*Photograph N°57*" en la exhibición del museo).

Se observa el borde posterior del fémur proximal, que sostiene una fractura intertrocantérea no desplazada, según Perry y Elstrom (2001). Este deja a su paso un agujero acanalado que va desde bajo el trocánter mayor hasta el cuello anatómico y, a su vez, proporciona una leve fisura radiada desde el agujero de entrada hacia lateral proximal de este que fue, posteriormente, tapada por callosidad, acción que también tomó lugar para reconstruir la parte cortical del canal artificial provocado por el alojamiento de la bala.

A su vez, en la cara fotografiada, se encuentra un visible agujero de entrada. Se puede deducir, tanto por la ubicación de este último como por el lugar de incrustación de la bala, que la trayectoria del proyectil fue de posterior a anterior, de distal a proximal y de lateral a medial.

Como ya fue mencionado, se encuentran depósitos de callo óseo en las líneas radiadas y en el cortical del agujero acanalado, además de la zona entre el cuello anatómico y el trocánter mayor. La calidad de este es muy precaria y el trabeculado se encuentra intacto,

por lo que, independiente de la carencia de un excedente, se puede concluir que se trata de hueso reticular.

Estadio II – Callosidad provisional, presencia de hueso reticular y trabeculado iniciando el proceso de sanación.

Tiempo de supervivencia post fractura (días) – 53 (27/06/1862 – 19/08/1862).

Edad del individuo (años) – 22 (1840 – 1862)[19].

Tratamiento recibido – No detalla.

[19] Si bien los antecedentes no mencionan su edad, el individuo se encuentra listado, junto con toda su información pertinente, en el siguiente enlace: https://fromthepage.com/indianaarchives/indiana-volunteer-militia-enrollment-lists-of-1862/1862draft-roll1-cassvolunteer/display/32449437.

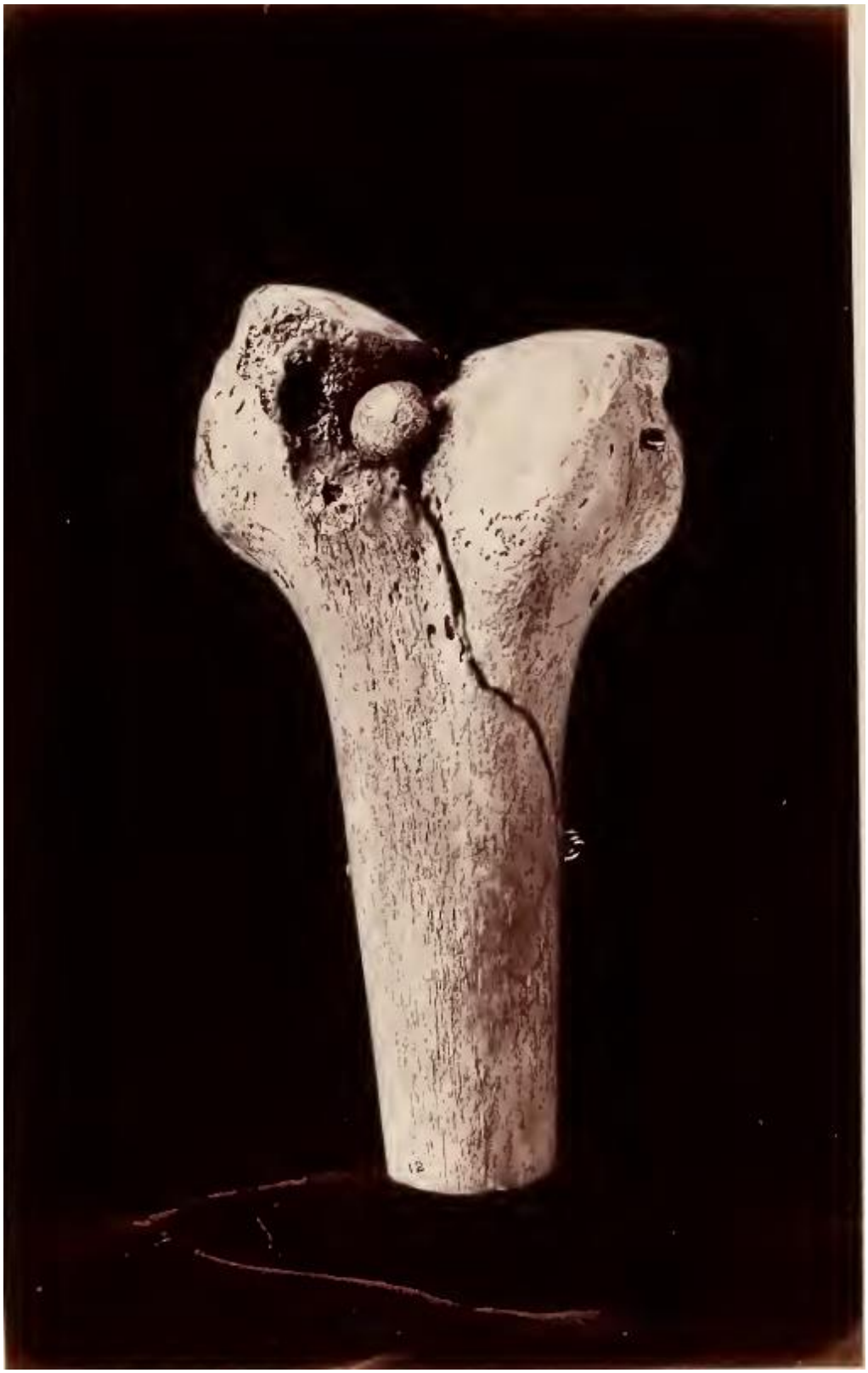

Espécimen N°12. Fémur derecho (catalogado como "*Specimen N°59*" en la exhibición del museo).

Se observa la cara anterior del tercio distal de la diáfisis femoral, sumado a la epífisis distal del fémur que sostuvo una fractura tapón-hendidura en el cóndilo medial y una fractura condílea con desplazamiento en el lateral, en la clasificación de Crawford, Adams & Hamblen (2007). Por el daño causado, se puede inferir que el proyectil tomó una trayectoria de lateral hacia medial, para luego terminar alojado entre ambos cóndilos.

Este provocó la línea radiada que se proyecta hacia proximal-lateral del evento principal, lo que resulta en la separación del cóndilo lateral del resto del fémur.

El espécimen no presenta ningún atisbo de reparación osteogénica.

Estadio I – Nula presencia de cualquier signo que indique regeneración ósea.

Tiempo de supervivencia post fractura (días) – 14 (16/09/1862 – 30/09/1862).

Edad del individuo (años) – 32-33 (1829 – 1862)[20].

Tratamiento recibido – No detalla.

[20] Si bien la edad del individuo no se encuentra en los antecedentes respectivos, esta sí se encuentra detallada en el siguiente enlace: https://antietam.aotw.org/officers.php?officer_id=7719.

Espécimen N°13. Fémur derecho (catalogado como "*Photograph N°96*" en la exhibición del museo).

Se observa la cara posterior de la diáfisis y epífisis proximales de un fémur que sostiene una fractura completa de la diáfisis tipo I, según la clasificación de Perry y Elstrom (2001), en su tercio proximal. El paso del proyectil no dejó líneas radiadas visibles en el

espécimen, ni tampoco exhibe el resto de las fracturas secundarias características de esta clase de trauma.

Exhibe una no unión vascular de tipo eutrófica, dada la inacción para unir ambos fragmentos —después de casi 7 meses desde el trauma— y la carencia en cantidad de *callus*, principalmente en el fragmento proximal. Con respecto a este, corresponde a su variante provisional, de naturaleza reticular, porosa y desorganizada.

El trabeculado se encuentra en proceso de restauración, pero no está cerca de una sanación exitosa.

Estadio II – Callosidad provisional, presencia de hueso reticular y trabeculado iniciando el proceso de sanación.

Tiempo de supervivencia post fractura (días) – 211 (19/09/1862 – 18/04/1863).

Edad del individuo (años) – 40-41 (1822 – 1863)[21].

Tratamiento recibido – Extensión simple.

[21] Si bien la edad del individuo no se encuentra especificada en los antecedentes, esta sí lo está en el siguiente enlace: https://es.findagrave.com/memorial/89458703/james-a-goodwin.

Espécimen N°14. Fémur izquierdo (adjunto de la imagen catalogada como "*Photograph N°110*" en la exhibición del museo).

Se observa la cara anterior de la epífisis proximal de un fémur que sostuvo una fractura intertrocantérea reversa oblicua, según la clasificación de Perry y Elstrom (2001). El proyectil pasó por el trocánter menor, lo que causó un desplazamiento del fragmento exhibido.

La fotografía muestra el resultado de la extirpación de la parte afectada. En los antecedentes no se menciona la existencia de una unión, pero sí parecería haber algún atisbo de ello.

La callosidad se encuentra excedente, aunque no de sobremanera. El trabeculado, sin embargo, no muestra signo de haber logrado una sanación avanzada.

El individuo sobrevivió la operación y logró formar un nuevo miembro funcional.

Estadio II – Callosidad provisional, hueso reticular excedente y trabeculado iniciando el proceso de sanación.

Tiempo de supervivencia post fractura (días) – 204 (29/08/1862 – 21/03/1863).

Edad del individuo (años) – 38[22] (1824 – ¿?).

Tratamiento recibido – Ningún aparato.

[22] Corresponde a la edad del individuo al momento de la extirpación del trozo analizado.

Espécimen N°15. Fémur izquierdo (catalogado como "*Photograph N°136*" en la exhibición del museo).

Se observa la cara interna (medial) de un fémur que sostuvo una fractura oblicua completa de la diáfisis, en su tercio proximal, tipo I, según la clasificación de Perry y Elstrom (2001), resultando en un desplazamiento del fragmento proximal.

La unión de ambos fragmentos se encuentra en una posición patológica, resultando en una mal unión. Con respecto a esta, se puede notar una retroversión del fragmento correspondiente al tercio proximal de la diáfisis junto a la epífisis proximal.

Esto último, sin embargo, no impidió el correcto desarrollo de la remodelación ósea, que logró una completa conexión entre ambos fragmentos, además de estar cercano a una exitosa finalización del proceso de sanado. La callosidad es secundaria, de naturaleza lamelar, en gran parte, y resta casi nulo excedente en la estructura. Por otra parte, el trabeculado fue casi completamente restituido a su condición original.

El espécimen se encuentra entre las dos últimas fases. Sin embargo, aún se puede distinguir entre los tejidos presentes y se puede examinar el sitio exacto donde se produjo la fractura. Más aún, el canal medular no se pudo reconectar de manera concreta, por lo que se debe catalogar en el Estadio III.

Si bien la fractura pudo considerarse, la posición patológica de esta fue demasiado para la vitalidad de este y terminó por preferir su completa amputación. La operación tuvo éxito y el individuo al que perteneció este hueso sobrevivió.

Estadio III – Callosidad secundaria, hueso mayoritariamente lamelar, casi total eliminación del excedente reticular y trabeculado en avanzado proceso de sanado.

Tiempo de supervivencia post fractura (días) – 525 (05/05/1864 – 12/10/1865).

Edad del individuo (años) – 30[23] (1834 – ¿?).

Tratamiento recibido – Nada.

[23] Corresponde a la edad del individuo al momento de la extirpación del trozo analizado.

Espécimen N°16. Fémur derecho (catalogado como "*Photograph N°139*" en la exhibición del museo).

Se observa la cara externa (lateral) de un fémur con una unión consolidada en lo que fue una fractura intertrocantérea reversa oblicua con desplazamiento del fragmento proximal, según la clasificación de Perry y Elstrom (2001).

Según los antecedentes, el proyectil golpeó en dos ocasiones al muslo: anterior y exterior. El evento principal fue una fractura completa del trocánter mayor, seguido de una "conminución". Esto último, probablemente, se refiera más adecuadamente a líneas irradiadas, de las cuales sólo una se puede examinar, yendo a lo largo de la diáfisis de proximal a distal y lateral a anterior, perdiéndose en las limitaciones de la fotografía.

Con respecto a la restitución del hueso, el espécimen presenta una mal unión, con el fragmento proximal encontrándose en una posición patológica, en una perpetua anteversión y unos 20° grados hacia distal de su posición natural.

La callosidad se encuentra totalmente compuesta por hueso lamelar indistinguible del tejido antiguo —quizá incluso de mejor calidad que este último—, con nulo excedente restante, con el trabeculado en una sanación completa y una restitución del canal medular.

Algo extraño que hay que notar es la conformación en pliegue del *callus*, algo que pudo tener que ver con la constante supuración que sufrió el individuo. Señal de ello también es el seno que se encuentra en el centro del sitio de la fractura, ocurrencia frecuente en esta clase de trauma, más aún en casos de individuos que llegan a esta fase tardía.

El hueso presenta una periostitis notoria, algo que se produjo después de ocurrida la fractura y no se considera una patología que afecte ni el proceso ni el progreso de la sanación.

Estadio IV – Hueso lamelar permanente, indistinguible del resto del tejido. Trabeculado en completa sanación.

Tiempo de supervivencia post fractura (días) – 1184 (31/03/1865 – 27/06/1868).

Edad del individuo (años) – 29-30[24] (1838 – 1868).

Tratamiento recibido – No detalla.

[24] El individuo tenía 27 años al momento de producida la fractura, por lo que, para 1868, debería tener entre 29 a 30 años.

Espécimen N°17. Fémur izquierdo[25] (catalogado como "*Photograph N°225*" en la exhibición del museo).

[25] Los antecedentes no mencionan en ningún momento a qué lateralización corresponde el hueso. Sin embargo, dada la curvatura de la línea áspera —hacia su derecha (medial)—, se puede asumir que es izquierdo.

Se observa el borde posterior de la diáfisis de un fémur que sostiene una fractura completa en el tercio medio de esta. Este evento sería de tipo I, según la escala de Perry y Elstrom (2001).

El proyectil no produjo ninguna clase de conminución ni líneas irradiadas, sólo se redujo al evento principal.

Dada la poca supervivencia del individuo —aproximadamente un mes— y la poca cantidad de *callus* —de naturaleza provisional—, se puede inferir de que el individuo pudo haber estado desarrollando una no unión vascular de tipo eutrófica.

Estadio II – Callosidad provisional constituida por hueso reticular y trabeculado iniciando el proceso de sanación.

Tiempo de supervivencia post fractura (días) – 28 (15/08/1864 – 12/09/1864).

Edad del individuo (años) – 50 (1814 – 1864).

Tratamiento recibido – Férula de alambre angular y extensión simple.

Espécimen N°18. Fémur izquierdo (catalogado como "*Photograph N°229*" en la exhibición del museo).

Se observa el borde posterior de la epífisis distal, sumado al tercio distal de la diáfisis de un fémur que sostuvo una fractura oblicua completa en este último segmento, con posible desplazamiento.

Si bien el callo óseo se encuentra modelado de manera extraña —en forma de cresta—, es indistinguible del hueso antiguo, siendo compuesto totalmente por hueso lamelar. Además de esto, el trabeculado se encuentra completamente sanado y el canal medular se haya reconectado.

El espécimen es el resultado de una amputación posterior a su exitosa recuperación, dado que al individuo le resultó complejo vivir con constante supuración, lo que, a la postre, dejó su marca en forma de dos senos en un *callus* con una excéntrica forma.

Estadio IV – Hueso lamelar permanente, indistinguible del resto del tejido. Trabeculado en completa sanación.

Tiempo de supervivencia post fractura (días) – 1881 (17/09/1862 – 11/11/1867).

Edad del individuo (años) – 24[26] (1843 – 1878).

Tratamiento recibido – Férula de Buck.

[26] El individuo tenía 19 años al momento de producida la fractura, por lo que, para 1867, debería tener 24 años.

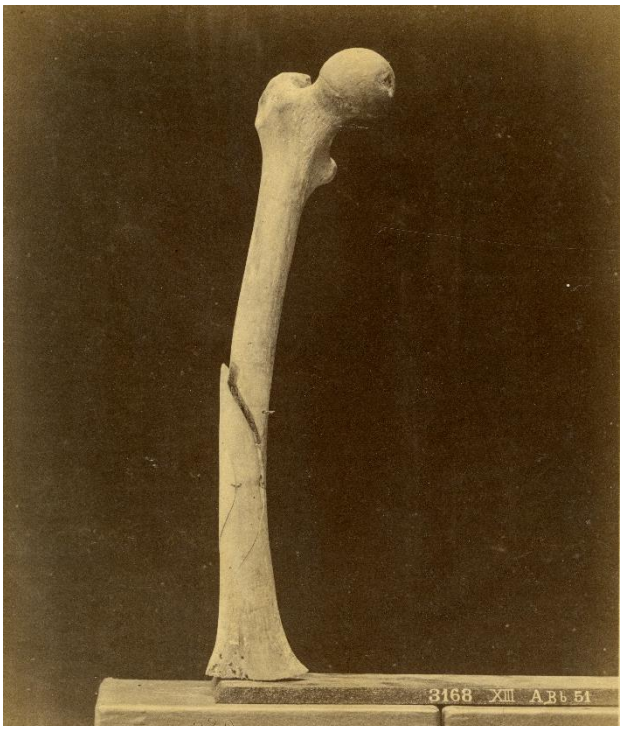
3168 XII A.B.b 51

Espécimen N°19. Fémur derecho (catalogado como "*Photographs N°230 & 230-1*" en la exhibición del museo. Corresponden al mismo individuo).

Se observa la cara anterior de un fémur que sostiene una fractura incompleta de la diáfisis entre su tercio medio y distal.

Se distinguen de muy buena manera las líneas irradiadas y arcadas concéntricas, todo esto en torno al área de impacto principal, que se produjeron por el impacto del proyectil, que entró en la porción interna del muslo y no alcanzó a dañar de manera severa al hueso afectado. Según los antecedentes asociados al espécimen, la bala tomó una trayectoria de distal a proximal y de anterior a posterior.

No se observa acción alguna de regeneración ósea, ni en las líneas irradiadas ni en las arcadas concéntricas.

El individuo perece de agotamiento, 8 días posterior de producida la fractura.

Estadio I – Nula presencia de cualquier signo que indique regeneración ósea.

Tiempo de supervivencia post fractura (días) – 8 (02/04/1865 – 10/04/1865).

Edad del individuo (años) – 21 (1844 – 1865).

Tratamiento recibido – No detalla.

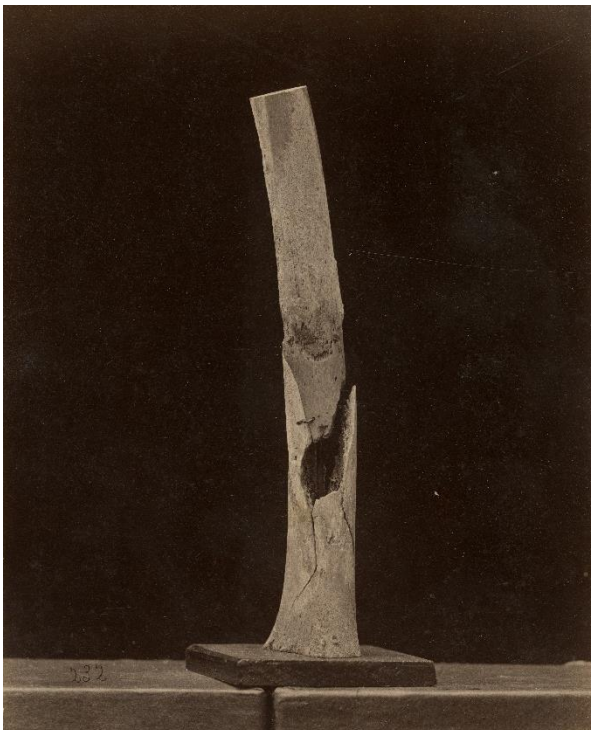

Espécimen N°20. Fémur izquierdo (catalogado como "*Photographs N°232 & 232-1*" en la exhibición del museo. Corresponden al mismo individuo).

Se observa la cara anterior de la diáfisis de un fémur que sostiene una fractura incompleta en el tercio medio. Un tapón-hendidura prevalente se encuentra a lateral, al igual que líneas irradiadas que se proyectan hacia distomedial, distolateral y proximomedial, tomando como referencia el evento principal.

El proyectil, según los antecedentes, tomó una trayectoria de distal a proximal y de anterior a posterior.

No se observan signos de regeneración ósea ni en el tapón-hendidura ni en las fisuras. El estado del tejido en el punto medio, proximal al evento principal, se puede atribuir a un aplastamiento provocado por la presión ejercida por la bala.

Estadio I – Nula presencia de cualquier signo que indique regeneración ósea.

Tiempo de supervivencia post fractura (días) – 31 (10/05/1864 – 10/06/1864).

Edad del individuo (años) – 20 (1844 – 1864).

Tratamiento recibido – Caja de fractura.

Espécimen N°21. Fémur izquierdo (catalogado como "*Photograph N°239*" en la exhibición del museo).

Se observa el borde posterior de un fémur que sostuvo una fractura del tercio proximal de la diáfisis —levemente distal al cuello quirúrgico— de tipo III, según la clasificación de Perry y Elstrom (2001), con desplazamiento del fragmento proximal.

Las características típicas del paso de un proyectil se ven obstruidas por una gran acción regenerativa del callo óseo. Este se encuentra en proceso de eliminación del excedente y mutando a hueso lamelar. El trabeculado, a su vez, está en muy avanzada recuperación, algo notorio dado el poco tiempo efectivo desde el momento de la fractura.

El espécimen presenta una mal unión severa, la unión del fragmento proximal resultando en un ángulo de 45° para su articulación con el acetábulo del coxal.

Estadio III – Callosidad secundaria, hueso mayoritariamente lamelar, indicios de eliminación de excedente reticular y trabeculado en avanzado proceso de sanado.

Tiempo de supervivencia post fractura (días) – 180 (17/09/1862 – 16/03/1863).

Edad del individuo (años) – 22-23 (1840 – 1863).

Tratamiento recibido – Ningún aparato.

Espécimen N°22. Fémur derecho (catalogado como "*Photograph N°242*" en la exhibición del museo).

Se observa la cara anterior de un fémur que sostuvo una fractura subtrocantérea completa, con desplazamiento del fragmento compuesto por la epífisis proximal.

Hay evidencia del comienzo de eliminación del *callus* provisional excedente, aunque sigue siendo el predominante en el área de unión de ambos fragmentos, siendo evidenciado por su desorden y porosidad. Por su parte, el trabecular se encuentra en las primeras instancias de sanación.

El espécimen presenta una leve una mal unión. Lo más probable es que, si es que la acción regenerativa hubiera seguido, el individuo habría sufrido un acortamiento de la extremidad, si es que ya no lo padecía.

Estadio II – Callosidad provisional, hueso reticular excedente y trabeculado iniciando el proceso de sanación.

Tiempo de supervivencia post fractura (días) – 340 (25/08/1864 – 31/07/1865).

Edad del individuo (años) – 25 (1840 – 1865).

Tratamiento recibido – Caja de fractura.



Espécimen N°23. Fémur izquierdo (catalogado como "*Photograph N°244*" en la exhibición del museo).

Se observa la cara interna (medial) de un fémur que sostiene una fractura completa de la diáfisis, entre su tercio medio y distal, de tipo I según la clasificación de Perry y Elstrom (2001).

Los antecedentes mencionan que una pulgada perteneciente al fragmento distal protruía hacia el exterior de la herida. Sin embargo, lo más probable es que esto se haya referido al fragmento proximal, compuesto por el tercio medio y proximal de la diáfisis, sumado a la epífisis proximal. Esta conclusión se realiza por la falta de irrigación que obtuvo este segmento, como se verá en el siguiente párrafo, y por la forma punzante de este.

El individuo presenta signos de una no unión avascular de tipo *sequestrum*, dada la ausencia de una irrigación constante en el segmento más distal del fragmento proximal. Es imposible diagnosticar con certeza, sin embargo, dado que el *callus* no tuvo suficiente tiempo de acción; recordar que 6 meses es el mínimo para hacer esta evaluación.

Este último es provisional, evidenciado por el excedente y el tipo de hueso que lo compone, en este caso, reticular, el cual es poroso y desorganizado.

Estadio II – Callosidad provisional, hueso reticular excedente y trabeculado iniciando el proceso de sanación.

Tiempo de supervivencia post fractura (días) – 55 (30/08/1862 – 24/10/1862).

Edad del individuo (años) – 20 (1842 – 1862).

Tratamiento recibido – Férula de Smith.

245
1935
XIII A

Espécimen N°24. Fémur derecho (catalogado como "*Photographs N°245 & 245-1*" en la exhibición del museo. Corresponden al mismo individuo).

Se observa la cara interna (medial) de un fémur, compuesto por la epífisis y el tercio proximales de la diáfisis, que sostuvo una fractura subtrocantérea completa.

Hay un gran excedente de *callus*, de naturaleza reticular, delatado por el desorden y porosidad al que comúnmente se le asocia[27]. No se logra observar el estado del trabeculado, aunque los antecedentes remarcan la debilidad de la unión de los fragmentos, por lo que se puede asumir que su sanación no se encuentra avanzada.

[27] Sucede para afirmar la unión de dos o más fragmentos, sin la preocupación de una prolijidad o eficiencia. Esto último ocurre en las fases posteriores, donde el callo óseo se refina.

El documento también menciona una pseudoartrosis, algo que no puede ser diagnosticado tan temprano en el proceso de remodelación e, incluso así, no hay signos que lo demuestren en la fotografía. Sin embargo, los síntomas observados sí pueden significar un indicio de no unión hipertrófica, tanto por la cantidad de callosidad como por la debilidad de la unión que detallan los antecedentes.

Estadio II – Callosidad provisional, hueso reticular excedente y trabeculado iniciando el proceso de sanación.

Tiempo de supervivencia post fractura (días) – 98 (02/07/1863 – 08/10/1863).

Edad del individuo (años) – 26 (1837 – 1863).

Tratamiento recibido – Plano inclinado doble.

Espécimen N°25. Fémur derecho (*Pvt. Cunningham*[28]).

Se observa la cara anterior de un fémur que sostuvo una fractura completa oblicua en el tercio distal de la diáfisis —de tipo V bajo la clasificación de Perry y Elstrom (2001)— con desplazamiento del fragmento distal, compuesto por parte del tercio mencionado y la epífisis distal.

Una mal unión ha tomado lugar, con una menor vascularización del segmento desplazado, el cual sufrió una protrusión hacia el exterior de la herida cuando se produjo la fractura.

La remodelación ósea que se ha mantenido demuestra un periodo de transición del callo óseo; el excedente se encuentra disminuido, el trabeculado en avanzado proceso de sanación y una moderada cantidad de hueso lamelar ha empezado a reemplazar al reticular.

[28] El espécimen corresponde a un caso célebre dentro de la colección de Walt Whitman, en el museo nombrado. Sus antecedentes también pueden ser encontrados en la página de la institución con relativa facilidad.

El espécimen presenta procesos tafonómicos en su epífisis distal. El consumo de este hito anatómico en particular está ligado al patrón de consumo de cánidos (Steadman & Worne, 2007), lo que también coincide con las marcas de mordisqueo encontradas en el hueso (p. 80).

Estadio III – Callosidad secundaria, hueso mayoritariamente lamelar, indicios de eliminación de excedente reticular y trabeculado en avanzado proceso de sanado.

Tiempo de supervivencia post fractura (días) – 366 (02/05/1863 – 02/05/1864[29]).

Edad del individuo (años) – 21-22 (1842 – 1864)[30].

Tratamiento recibido – No detalla.

[29] Fecha en la que el trozo exhibido fue amputado.
[30] En la ficha no se menciona su edad. Sin embargo, esta sí se encuentra desclasificada en el siguiente enlace: https://es.findagrave.com/memorial/16881775/oscar-h-cunningham.

2. Maude Abbott Medical Museum

La mayoría de estos casos pueden ser encontrados en relatos del libro *"The Medical and Surgical History of the War of the Rebellion"*, por lo que se adjuntará la página en la que el respectivo espécimen se encuentre en el pie de cada imagen, junto al número del caso en específico.

i. Muestra digitalizada

Espécimen N°26. Fémur derecho (Caso N°403, p. 197).

Se observa la cara anterior de la totalidad de la diáfisis, sumado a la epífisis distal, de un fémur que sostuvo una fractura incompleta entre el tercio medio y distal de la diáfisis, sin desplazamiento aparente.

Con respecto a la remodelación ósea, esta se encuentra en su inicio. La aparición de callo provisional, compuesto por hueso reticular excedente, evidencia esto, sumado a la poca acción que ve el trabeculado, incluso tratándose de una fractura incompleta.

Los antecedentes describen al fragmento lateral (inferolateral a la herida) como un *sequestrum* —propio de una no unión avascular—, definición que no aplica por su clara irrigación e intento de fusión, explicado por la formación de *callus* reticular en su alrededor.

La edad del individuo es desconocida. Sin embargo, dada la obliteración de la línea epifisiaria, entre la epífisis distal y la diáfisis, se puede concluir que el individuo se encuentra en un rango etario mayor o igual a 17 años (Schaefer, 2008). A esto hay que sumarle los ya establecidos límites de edad para el alistamiento de personal militar.

Estadio II – Callosidad provisional, hueso reticular excedente y trabeculado iniciando el proceso de sanación.

Tiempo de supervivencia post fractura (días) – 96 (01/06/1862 – 05/09/1862).

Edad del individuo (años) – desconocida.

Tratamiento recibido – Sacos de arena.

Espécimen N°27. Fémur derecho (Caso N°378, p. 186).

Se observa la cara anterior de la diáfisis, en su porción media y proximal, sumado a la epífisis proximal de un fémur que sostiene una fractura subtrocantérea completa con desplazamiento de cuatro fragmentos: uno proximal, compuesto por la mayoría de la epífisis proximal, dos inmediatamente distales, compuestos casi totalmente por segmentos del tercio proximal de la diáfisis, y uno distal, compuesto por el tercio medio y el resto del fémur.

Hay signos de una no unión vascular de tipo eutrófica, dada la ausencia de *callus* excedente y una reducida intención de unir los segmentos afectados. Sin embargo, se debe recordar que aún es muy temprano para sacar conclusiones, ya que el individuo sólo sobrevivió tres meses.

Esto último también se puede deber a un desgaste post mortem de la muestra, algo que tiende a ocurrir por la fragilidad del callo óseo provisional. La especulación de este tema en específico es por la descripción e ilustración provista en los antecedentes (ver Anexos, p. 158), que difiere bastante con lo que se puede examinar en la digitalización moderna.

Si bien no se ve una gran cantidad, el *callus* es provisional, la calidad del hueso es reticular —su porosidad y desorden es innegable— y no hay atisbo de sanado del trabeculado.

Estadio II – Callosidad provisional, presencia de hueso reticular y trabeculado iniciando el proceso de sanación.

Tiempo de supervivencia post fractura (días) – 91 (27/06/1862 – 26/09/1862).

Edad del individuo (años) – 29 (1833 – 1862).

Tratamiento recibido – Ningún aparato.

E. 2566
2995 XIII AB a 24

Espécimen N°28. Fémur izquierdo (catalogado como *"Specimen 16"* en la exhibición del museo).

Se observa la cara anterior de la diáfisis, en su tercio proximal y parte del medio, y la epífisis proximal de un fémur que sostiene una fractura incompleta intertrocantérea de tipo no desplazada, según la clasificación de Perry y Elstrom (2001).

Exhibe dos de las típicas características de trauma por proyectil, siendo estas el tapón-hendidura provocado en el área de impacto principal, entre ambos trocánteres, y una línea irradiada desde este evento que se proyecta hacia inferomedial.

No hay algún indicio de regeneración ósea en estos hitos.

Estadio I – Nula presencia de cualquier signo que indique regeneración ósea.

Tiempo de supervivencia post fractura (días) – 13 (14/06/1863 – 27/06/1863).

Edad del individuo (años) – 19 (1844 – 1863).

Tratamiento recibido – No detalla.

3786 XIII AB b 146

Espécimen N°29. Fémur derecho (catalogado como *"Specimen 18"* en la exhibición del museo).

Se observa la cara externa (lateral) de la diáfisis, en su tercio proximal y medio, y la epífisis proximal de un fémur que sostiene una fractura de la diáfisis —tipo I bajo la clasificación de Perry y Elstrom (2001)— con desplazamiento del fragmento proximal.

Hay signos de una no unión vascular de tipo eutrófica, dada la reducida cantidad de *callus* exhibido en los extremos de ambos fragmentos. Sin embargo, este diagnóstico no es comprobable, dada la poca supervivencia que tuvo el individuo post fractura (dos meses).

Sobre la remodelación ósea, el trabeculado se encuentra intacto y la poca cantidad de callo óseo visible es provisional, de naturaleza reticular, evidenciado por su porosidad.

La edad del individuo es desconocida. Sin embargo, dada la obliteración de la línea epifisiaria, entre la epífisis proximal y la diáfisis, sumado a la carencia de líneas de fusión en el trocánter mayor y menor, se puede concluir que el individuo se encuentra en un rango etario mayor o igual a 16 años (Schaefer, 2008). A esto hay que sumarle los ya establecidos límites de edad para el alistamiento de personal militar.

Estadio II – Callosidad provisional, presencia de hueso reticular y trabeculado iniciando el proceso de sanación.

Tiempo de supervivencia post fractura (días) – 62 (19/09/1864 – 20/11/1864).

Edad del individuo (años) – desconocida.

Tratamiento recibido – No detalla.

ii. Muestra fotográfica

Espécimen N°30. Fémur derecho (Caso N°371, p. 182-183).

Se observan las caras anterior e interior (medial), respectivamente, de la epífisis distal y la diáfisis de un fémur que sostuvo una fractura subtrocantérea completa con desplazamiento del fragmento proximal.

La callosidad es de naturaleza lamelar, indistinguible del hueso que compone el resto del tejido sano. Si bien presenta una cantidad anormalmente mayor a la que comúnmente se asocia a los estadios tardíos de remodelación ósea, esto puede deberse al esfuerzo que requirió el hueso para ajustarse a la mal unión que se vio desarrollada. Por otra parte, además de los cuatro senos que se encuentran hacia medial —frecuentemente presentes en fracturas de este tipo y asociadas a una recurrente intervención médica[31]—, el trabeculado está en completa restauración.

Como ya se mencionó, el espécimen se restituyó en una posición anormal, lo que llevó a la producción de una mal unión entre los fragmentos afectados. Esto tuvo como consecuencias perpetuas el acortamiento del muslo por 5 pulgadas y la anteversión patológica de la cabeza del fémur.

El individuo al que pertenece el hueso exhibido falleció 11 años y medio después del suceso, por situaciones no directamente relacionadas a la fractura (caída de altura en estado de ebriedad). Notar de que esto último no parece haber alcanzado a dañar a la estructura ósea.

Estadio IV – Hueso lamelar permanente, indistinguible del resto del tejido. Trabeculado en completa sanación.

Tiempo de supervivencia post fractura (días) – 4185 (19/09/1864 – 05/03/1876).

[31] Hay mención de una intervención médica que resultó en la extracción de espículas de la herida, en el año 1875 (p. 183).

Edad del individuo (años) – 50-51[32] (1825 – 1876).

Tratamiento recibido – Férula de Desault.

[32] Al momento de producida la fractura, el individuo tenía 39 años, por lo que, para 1876, debería tener entre 50 y 51 años.

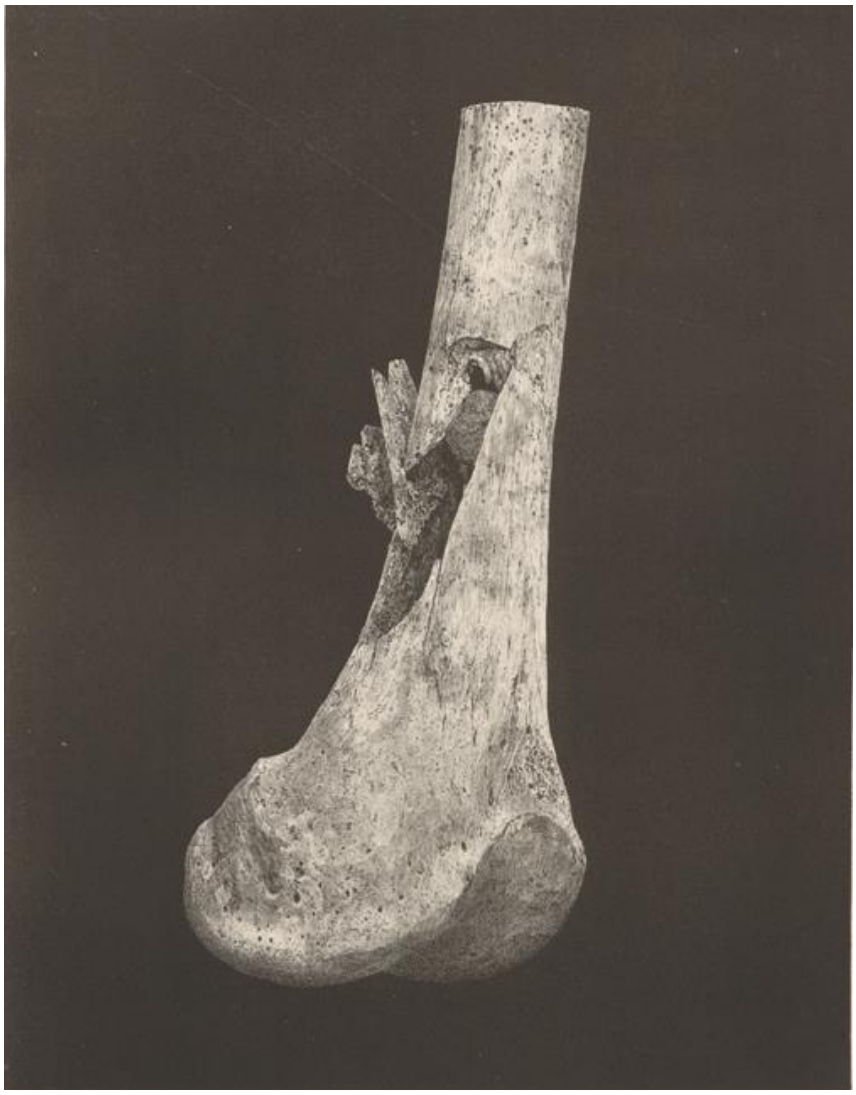

Espécimen N°31. Fémur izquierdo (Caso N°463, p. 280).

Se observa la cara interior (medial) de la diáfisis, en su tercio distal, y la epífisis distal de un fémur que sostiene una fractura incompleta del tercio distal, lugar donde se encuentra alojado el proyectil que produjo este evento. Este se incrustó en el canal medular del hueso.

Hay presencia de dos fragmentos que se proyectan hacia posterior, desde el evento principal. Además de esto, se notan dos leves fisuras provocadas por el impacto de la bala, una más medial que la otra, pero ambas proyectándose —sin mayor desplazamiento— hacia distal.

No hay atisbo de regeneración ósea, ni en las líneas irradiadas ni en el tapón-hendidura que exhibe en el lugar de alojamiento del proyectil.

El individuo al que perteneció este hueso pereció a causa de una piemia, 25 días después de producida la fractura y 18 días después de que le realizaran la amputación del espécimen exhibido.

Estadio I – Nula presencia de cualquier signo que indique regeneración ósea.

Tiempo de supervivencia post fractura (días) – 7 (03/05/1863 – 10/05/1863[33]).

Edad del individuo (años) – 23 (1840 – 1863)[34].

Tratamiento recibido – No detalla.

[33] La amputación de la totalidad de este espécimen fue efectuada en la fecha indicada. La muerte del individuo al que perteneció este hueso, sin embargo, se produjo casi dos semanas posterior a ello, el día 28 de mayo de 1863.
[34] Si bien los antecedentes no relevan la edad del individuo, esta sí se encuentra presente en el siguiente enlace: https://es.findagrave.com/memorial/5892309/edmund-kirby.

Espécimen N°32. Fémur izquierdo (Caso N°479, p. 306-307).

Este es un caso especial, donde se presenta al fémur en una vista interior, algo logrado por medio del corte longitudinal propinado por los médicos para examinar más detalladamente al espécimen. Sin embargo, se describirá de manera similar a la muestra anterior, dado que siguen presentes las características clave que se buscan en este estudio.

Se observa la cara externa (lateral) de la diáfisis, en sus porciones media y distal, y la epífisis distal de un fémur que sostiene una fractura completa de la diáfisis tipo I, según la clasificación de Perry y Elstrom (2001), con desplazamiento del fragmento proximal.

El evento ocurre, específicamente, entre los tercios medio y distal. El proyectil atravesó desde lateral a medial y desde anterior hacia posterior. El agujero de entrada ya no es visible, mérito de la acción del *callus*, pero el de salida se mantiene ininterrumpido, dada la constante extracción de fragmentos óseos por parte del personal médico.

La callosidad exhibida alrededor de la herida es provisional, incluso descrita así por los antecedentes provistos. Su porosidad no puede ser comprobada, pero el excedente sí. Por otra parte, el trabeculado se encuentra comenzando su restauración.

La unión de ambos fragmentos es detallada en los documentos como firme.

Estadio II – Callosidad provisional, hueso reticular excedente y trabeculado iniciando el proceso de sanación.

Tiempo de supervivencia post fractura (días) – 171 (07/11/1863 – 26/04/1864[35]).

Edad del individuo (años) – 23-24 (1840 – 1864).

Tratamiento recibido – Sacos de arena.

[35] El relato del caso en el libro citado en la sección de antecedentes del respectivo museo proporciona, como fecha de defunción del individuo, el 26 de abril del año 1863, algo imposible dado que la fractura se produjo con fecha posterior a esa. Por lo tanto, se asume que esto se debe a un error y la verdadera fecha de muerte fue el 26 de abril del año 1864, algo mucho más lógico.

VII. INTERPRETACIÓN DE DATOS

Con la finalización de los resultados, la distribución final de los 32 casos totales toma la siguiente forma:

Tabla 1

Número total de casos y su distribución dentro de los estadios propuestos

Estadio	f_i	n_i	N_i
I	9	0,28	0,28
II	16	0,5	0,78
III	4	0,13	0,91
IV	3	0,09	1
Σ	32	1	1

Nota. Fuente: Elaboración propia.

Al analizar la muestra recopilada, la gran mayoría recaló en el Estadio II, seguido del I, III y, por último, IV.

El predominio de la segunda categoría se podía prever, dada la meticulosidad que se tuvo en cuenta mientras se realizaba el reconocimiento para no incluir especímenes que sostuvieran fracturas peri mortem —misma razón por la cual la primera tiene menos representantes—, en desmedro de las ante mortem que se necesitaban. Esto se suma al bajo índice de supervivencia ya mencionado que conlleva esta clase de trauma en la región seleccionada, lo que se complementa bien con la baja tarifa (días de supervivencia) que se necesita para acceder a esta.

La baja cantidad de individuos representativos de la cuarta y tercera se explica por el mismo factor que enaltece al anterior estadio, es decir, la alta mortalidad. Llegar a las

fases tardías de remodelación ósea en contexto de guerra, como se observó en los casos observados en estas clasificaciones, conllevaba siempre alguna complicación.

Poniendo enfoque en el Estadio IV, el espécimen N°30 fallece 11 años y medio después por una caída cualquiera, algo que cualquier persona sin su aflicción podría soportar. Sin embargo, este individuo tiene la mala fortuna de caerse encima de su muslo débil, lo que provocó este desenlace. En cambio, el espécimen N°18 sobrevive, pero sólo posterior a que el segmento afectado por la fractura, en primer lugar, fuera amputado después de sostener 5 años y 2 meses de dolores e incomodidad provocadas por la estructura patológica. Finalmente, el espécimen N°16 nunca pudo salir del hospital, sufrió constantes supuraciones en el muslo y murió, 3 años y 3 meses después, por una diarrea, lo que fue suficiente para terminar con la vida de un paciente debilitado y desnutrido. Algo que resaltó de esta fase es que, en los tres especímenes observados que recalaron en esta categoría, se observaron senos formados alrededor del callo óseo por la constante supuración que los tres vivieron.

Situaciones similares vivieron los especímenes del Estadio III. El espécimen N°15 tuvo que sufrir la amputación de la totalidad de su extremidad inferior izquierda 1 año y 5 meses después de la fractura, por la mal unión de los fragmentos óseos afectados en su muslo, mientras que los especímenes N°21 y 25 perecieron por agotamiento, 6 meses y 1 año posterior al evento, respectivamente. Finalmente, el espécimen N°8 murió por una súbita meningitis.

Tabla 2

Estadios de regeneración ósea y sus respectivos marcos de tiempo

Estadio	$\bar{X}$ (días)	Rango de tiempo (días)	Desviación estándar	Coeficiente de variación
I	16,33	7-31	2,42	0,15
II	120,63	28-340	19,58	0,16
III	335,00	180-525	63,95	0,19
IV	2416,66	1184-4185	740,38	0,30

Nota. Fuente: Elaboración propia; adaptada de Hufnagl, K. B. (2005). *An investigation of time since injury: a radiographic study of fracture healing* (p. 30) [Master of Arts, Louisiana State University]. https://digitalcommons.lsu.edu/gradschool_theses/3032.

El constante incremento del coeficiente de variación era esperable, dado que no hay forma de saber cuándo comenzó o cuánto lleva el espécimen en el estadio en el que se encuentra, por lo que lo más importante en los datos colectados son los márgenes de tiempo que se concluyeron. De todas formas, el coeficiente sigue estando bajo el rango aceptable de heterogeneidad, que determina que una muestra deja de ser representativa al superar 0,3 (o 30%).

El solapamiento de los intervalos de tiempo de cada fase es un fenómeno que era deseado minimizar a su mínima expresión en esta investigación, algo que se mantiene firme en los primeros dos Estadios, pero decae de manera considerable en los últimos dos. Nuevamente, esto era esperable por lo ya descrito: la incapacidad del saber cuánto ha permanecido la remodelación ósea en ese mismo Estadio.

Independiente de esto, queda la impresión de se puede lograr una cómoda interpretación del tiempo correspondiente a cada fase. Por ejemplo, hay un gran margen entre los 32 y 179 días donde el espécimen sólo podrá pertenecer al segundo escalafón. Lo mismo ocurriría entre los 341 y 525 días, donde sólo podría ver acción el Estadio III.

Dentro de este estudio se incluyeron dos fases que tienen un rol más secundario, con motivo de recopilar datos extra. Este es el caso del Estadio I, donde se agruparon a los casos donde no hay un proceso de osteogénesis vigente, teniéndose la certeza de que se trata de especímenes que sostuvieron fracturas ante mortem. La importancia que tenía esta categoría era responder a la pregunta de ¿cuándo comienza la regeneración ósea visible en el hueso muerto?

Collins (1966), en un contexto meramente histológico, concluye, a método de estimación, que la formación de la callosidad provisional se forma una semana después de ocurrido el evento (p. 47), aseveración en la que lo acompaña Schinz (1951). Frost (1989), sin embargo, denota que la aparición y consolidación del callo óseo ocurre entre los 28 a 112 días (p. 287).

Mientras que, dentro de los estudios contemporáneos, Hufnagl (2005) detecta la aparición de callosidad a los 13,49 días (p. 31), en promedio, teniendo una duración total de 22,37 días (p. 30).

Lo que los datos propios de esta investigación concluyeron estaría más cercano a las aseveraciones de Frost (1989), ya que revelan que los individuos relegados a la fase previa van desde los 7 hasta los 31 días posteriores a la fractura en los que no se ha generado esta clase de tejido. En tanto, el Estadio II, donde este ya se encuentra presente, tiene a su exponente de menor antigüedad en los 28 días y al de mayor en los 340 días. Por lo que el primer *callus* aparecería en algún momento entre los 28 y 340 días después del trauma. Aunque, de manera más acotada, se podría estimar que esto tomaría lugar entre los 28 y 31 días: un mes posterior al evento.

Hay que notar de que no se puede saber con certeza el inicio de la acción de este tejido, dado que, a diferencia del estudio de Hufnagl, que analizó especímenes de forma periódica, la muestra del actual trabajo no está compuesta por pacientes con vida, por lo

que se observa la fotografía del hueso en el momento de su muerte. Sumado a esto está la larga distancia entre el contexto temporal de cada una de las muestras, lo que significa una gran distinción entre las tecnologías disponibles para los médicos que se ocuparon de estas desafortunadas personas.

La otra fase con relevancia en este aspecto se trata del Estadio IV, que se utilizó para incluir a los individuos que ya hubieran sanado por completo o estuvieran cerca de aquella proeza. La inclusión de este busca responder la pregunta de ¿cuándo termina la regeneración ósea visible en el hueso muerto?

Por más de que haya considerables diferencias entre este estudio y el de Hufnagl, él es el único que desarrolla esta problemática desde una perspectiva antropológica, por lo que la comparación es necesaria y ayuda a visualizar ciertos aspectos. En este contexto, él concluyó que el número de días promedio para que el evento traumático se hallara en completa sanación fue de 213.

En cambio, aquí se resuelve que una exitosa remodelación ósea, con todo lo que conlleva, toma lugar entre los 525 y 1184 días, dado que estos son los límites superior e inferior de los Estadios III y IV, respectivamente. Este último, que representa la fase donde se observa una completa sanación consolidada, promedió, en número de días, 2416,66; más de 6 años.

El rango de tiempo definitivo que se debe tomar es el primero (525-1184), ya que hay una certeza de que es aquí donde se produce la transición. Se debe tener en cuenta que el promedio del Estadio IV que se establece consiste en una agrupación de casos que pudieron haber terminado su sanación mucho antes del tiempo en que los fémures fueron entregados a las respectivas instituciones.

Sin embargo, Hufnagl considera algunos factores que se descartaron aquí para la composición de su clasificación. Variables como la unión clínica y el puenteo óseo —esta última que, si bien se aplicó, se tuvo consideración con los casos que presentaban no

uniones vasculares— se describen como pasos no omisibles en su jerarquía y aquí se demuestra que sí hay casos distintivos que lo logran.

Ahora, esto puede ser perfectamente una diferencia de criterios: una no unión para el autor puede ser motivo de exclusión o ser considerada una anomalía, algo que no se mantuvo en el presente estudio dado que lo revisado en el apartado de Resultados (p. 67) permitió incluirlos. Esto porque pasaron por los mismos Estadios que se plantearon sin gran diferencia —o alguna— con el restante de la muestra.

Por otro lado, nuevamente surge un paralelismo a lo descrito por Frost (1989), que indica que el reemplazo del callo mineralizado por tejido lamelar se extendería de 1 a 4 años (p. 287). Para facilitar la comprensión, 525 y 1184 días, los márgenes de tiempo propuestos en este estadio, corresponderían a 1,44 y 3,24 años, respectivamente, lo que no sólo coincide con las aseveraciones del autor, sino que, efectivamente, acota el rango de tiempo en el que este fenómeno toma lugar.

Finalmente, se llega al objetivo principal. Este está compuesto por las dos fases intermedias, el Estadio II y III. Como se estableció durante el texto, la única manera de medir temporalidad en el hueso seco es por medio de la calidad del callo óseo. Este puede tomar tres formas: provisional, secundario y permanente. El último es el que conlleva la mayor dificultad por dos factores: (I) es casi indistinguible del hueso antiguo y (II) la supervivencia del individuo es muy probable, lo que hace que saber el cuándo llegó a este estado sea imposible de verificar.

Hay que recordar que, según Paton (1992), en condiciones ideales, el hueso cortical tardaría 3 meses en una completa sanación, mientras que el trabeculado demoraría el doble (p. 11).

Dentro de este contexto, siendo el Estadio II cuando el hueso trabecular se encuentra sin sanar y el Estadio III donde este se encuentra en un avanzado estado de sanado, este

comenzaría su proceso de remodelación entre los 180 y los 340 días (límite inferior y superior de sus respectivas fases), mismo margen de tiempo que tomaría lugar la transición de callo provisional a secundario. El trabeculado, sin embargo, terminaría su ciclo entre los 525 y los 1184 días, entre los márgenes propuestos de los Estadios III y IV.

Algo que provoca intriga es que las aseveraciones de Paton no tienen correlación con lo examinado, ya que aquí se ha esclarecido que los tejidos cortical y trabecular tienen una sanación simultánea y no diferencial, como hace entrever la elección de palabras del autor. Quizás lo que quiso expresar tuviera que ver menos con la calidad de la remodelación y más con la funcionalidad; si se toma este punto de vista, efectivamente la consolidación precaria del cortical ocurre en un tiempo sin solapamiento con el trabecular. Esto no consideraría el estado de la callosidad —provisional, secundaria y permanente—.

El contraste entre lo propuesto por esta investigación y la de Paton puede ocurrir, también, por las condiciones en las que las víctimas llevaban a cabo sus procesos de recuperación: tiendas de campaña improvisadas, precarios utensilios, etc.

Algo que también pudo tener que ver con esto es la severidad de la fractura, que se puede atribuir tanto al tipo —completa o incompleta— como a la ubicación —diáfisis, cóndilos, trocánteres, etc.— de esta. Notar de que en los casos donde se hizo mención en la documentación o cuando se pudo inferir el compromiso de la arteria femoral en el trauma recibido se tomó consideración de esta desventaja y se detalló como factor. Ello sería otro tipo de severidad aplicada al evento que no tendría cabida en el análisis en el que se ahondará, ya que el objeto de estudio corresponde al hueso seco, siendo lo único que puede ser examinado de esta manera en la muestra recopilada.

Tabla 3

Distribución de la ubicación y tipo de fractura en los casos examinados

Fractura	Incompleta	Completa	Σ
Condílea	0	1	1
Diáfisis	5	12	17
Subtrocantérea	1	4	5
Supracondílea	2	0	2
Intertrocantérea	2	5	7
Σ	10	22	32

Nota. Fuente: Elaboración propia.

Fracturas similares, es decir, producidas en la misma ubicación y del mismo tipo, no necesariamente suelen tener un desarrollo idéntico. Es el caso de la fractura subtrocantérea completa provocada en los especímenes N°22 y 24, ambas en el Estadio II, que tiene un efecto de mayor magnitud en el primero, lo que prolonga su estadía en esta fase por más de lo esperado, si se contrasta con el límite inferior de la tercera, llegando a ser relegado como el espécimen con mayor cantidad de días en su clasificación correspondiente (340). Independiente de esta hazaña, muestra una mejoría en calidad demasiado leve en remodelación ósea en contraste con el segundo —de 98 días—, que muestra una mayor dosis de callosidad provisional, lo que correspondería a un primer intento de unir los fragmentos afectados por parte del cuerpo, y una menor prolijidad del trabeculado. Sus diferencias se pueden notar, pero sólo con un análisis demasiado minucioso para dos huesos que deberían estar en distintas clasificaciones, si esto restara sólo en cantidad de tiempo desde el evento.

Mismo caso de la fractura intertrocantérea reversa oblicua de los especímenes N°3 y 14, de 74 y 204 días desde la fecha del trauma inicial, respectivamente. El primero muestra mayor cantidad de excedente, en comparación con el segundo, pero el trabeculado parece estar en un mismo estado de reducida acción de remodelación ósea.

Sin embargo, la gran mayoría sí sigue una misma línea de tiempo en cada Estadio, siendo el caso de los especímenes N°17, 23 y 29, de 28, 55 y 62 días, respectivamente. Los individuos son tan análogos que los tres presentan un inicio de no unión. Claro que, además de esto, los tres sostuvieron una fractura completa de la diáfisis (tipo I) y se encuentran en el Estadio II.

Una oposición a estos últimos casos sería el espécimen N°26, que presenta una fractura incompleta de la diáfisis; es decir, misma ubicación, pero distinta severidad. La temporalidad de este es de 96 días, por lo que se mantendría dentro del espectro consagrado por los anteriores, encontrándose, además, en su misma clasificación.

Finalmente, con afán de contrastar fémures que sostuvieron una fractura completa en distintas ubicaciones, se encuentran los especímenes N°3 y 6, de 74 y 69 días cada uno, ambos clasificados dentro del Estadio II. El primero sufrió una fractura intertrocantérea reversa oblicua y el segundo una fractura de la diáfisis (tipo III) e, independiente de sus diferencias, mantienen un rango similar de días y una remodelación ósea en un estado parecido, con restauración precaria en el trabeculado y bastante cantidad de excedente.

Los especímenes N°15 y 21 presentan fracturas completas en la diáfisis de distinta severidad, tipo I y tipo III, respectivamente. Mientras que la primera tiene un prospecto más favorable, sirve como límite superior del rango de tiempo del Estadio III, con 525 días. En comparación, la segunda es un trauma que implica gran complejidad, ya que no sólo divide el hueso en dos, sino en tres fragmentos e, independiente de esto, sirve como límite inferior del rango de tiempo de la fase referenciada, con 180 días. A la vista, las diferencias no son tan notorias y sólo una mayor proporción de tejido lamelar, en desmedro del reticular, inclina la balanza hacia el espécimen de mayor antigüedad.

Lo que se puede entrever al realizar este análisis de contraste de la muestra es que no hay mayor relevancia ni en la severidad, ni en la ubicación —dentro del mismo hueso, claro

está—, ni en el tipo de fractura cuando se habla de remodelación ósea. Los tiempos no se ven afectados por estas variables, por lo que se tratará de encontrar otra que pueda explicar esta diferencia entre los casos observados.

En un principio, esta investigación proponía la marginación de especímenes que contaran con trastornos de consolidación de fracturas. Sin embargo, al evolucionar el espectro de muestreo, se llegó a la conclusión de que este fenómeno no marca ninguna diferencia ni en tiempo ni supone un proceso distintivo para llegar al completo sanado del evento traumático. Más aún, dentro de la muestra estudiada, se encontró que estos individuos contaron con un mayor prospecto de vida que los huesos "sanos" (sin desarrollo de trastornos relacionados), llegando con más facilidad a los estadios avanzados de remodelación ósea.

Esto se puede deber a una serie de razones, pero la más plausible, dentro del contexto dado, es que parte de los individuos carentes de estas aflicciones no hayan muerto, por lo que no llegaron a quedar en una selección perteneciente a un museo; los especímenes presentados corresponden a exhibiciones en instituciones enfocadas en patologías, al fin y al cabo.

El contrargumento sería, por otra parte, que hay huesos de individuos que sí sobrevivieron que forman parte de estas exhibiciones. Quizás esta supuesta muestra no tenía interés patológico suficiente, quizás no. Esta sería una hipótesis aparte y, a este punto, se está incurriendo en mera especulación. Lo de importancia, sin embargo, es lo que demuestran los datos coleccionados.

Tabla 4

Distribución de los trastornos de consolidación de fracturas en los casos examinados

TCF	Comprobada	Muestra indicios	Σ
Mal unión	6	0	6
No unión eutrófica	1	3	4
No unión hipertrófica	0	3	3
No unión avascular	0	1	1
Σ	7	7	14

Nota. Fuente: Elaboración propia.

La inclusión de los casos posibles se debe a que se quiere hacer el contraste con especímenes correspondientes a la misma fase; sin esto, el ejercicio propuesto no tendría sentido. Sin embargo, los trastornos de consolidación sólo pueden ser diagnosticados posterior a 6 meses de la fractura —como ya se ha mencionado en múltiples ocasiones— lo que restaría a la mayoría de la muestra recopilada y a casi todos los individuos del Estadio II.

Más aún, haciendo directa comparación, se puede hacer una conjetura de cómo va encaminada la unión de los fragmentos, lo que se suma a las precarias maneras de detectar y visualizar este fenómeno en la época observada, que consistía en algo muy propio del positivismo: el tacto.

Se debe excluir el Estadio I de este análisis, dada la ausencia de regeneración ósea, lo que hace posible visibilizar este factor.

Tabla 5

Distribución de los trastornos de consolidación de fracturas, tanto posibles como comprobados, dentro de la clasificación propuesta

TCF	Estadio II	Estadio III	Estadio IV	Σ
Mal unión	1	3	2	6
No unión eutrófica	4	0	0	4
No unión hipertrófica	3	0	0	3
No unión avascular	1	0	0	1
Σ	9	3	2	14

Nota. Fuente: Elaboración propia.

Los especímenes N°3, 8, 9, 13, 16, 23, 24, 27 y 29 muestran una evolución completamente típica en relación con los rangos de tiempo establecidos. Se procederá, entonces, a examinar cada uno de los casos anormales bajo la misma consideración.

En el caso de la mal unión observada en el espécimen N°15, este sirve como el límite superior de su clasificación, sin marcar una diferencia notoria con el resto de los individuos pertenecientes al Estadio III en términos de remodelación ósea. Por esto, se puede hablar de un efecto negativo del trastorno que afecta a este fémur, aunque también hay que hacer énfasis en que, en primer lugar, fue uno de los de mayor supervivencia dentro del espectro de la muestra.

Mismo es el panorama con el espécimen N°22, que también sirve como límite del rango de tiempo de su Estadio; esta vez del segundo. Ya se utilizó para una comparación con el

espécimen N°24 en el apartado de la ubicación y tipos de fractura, por lo que no hay mucho más que añadir. Con 340 días, no marca diferencia en calidad de remodelación con sus pares.

Sin embargo, en el espécimen N°21 se nota el efecto contrario, ya que esta mal unión supera en tiempo récord la barrera del Estadio III, siendo su menos longevo intérprete. Al igual que el anterior espécimen, también se detalló con afán de comparación, dado que no sólo sostiene una mal unión, sino una muy severa fractura —tipo III de la diáfisis— que dividió el fémur en tres fragmentos, lo que hace de su casi prístina remodelación una hazaña aún más grande.

Es complicado catalogar la remodelación llevada a cabo por el espécimen N°30, que es el más longevo de la totalidad de la muestra con 4185 días, lo que, lógicamente, lo colocaría en el Estadio IV. Desarrolló una mal unión que acompañó al individuo al que le perteneció por más de 11 años y su muerte no tuvo directa relación ni con el trastorno que consolidó ni con el trauma inicial que sufrió. Por esto, se podría hacer la conjetura de que esta complicación no tuvo efecto negativo en el fémur afectado.

Finalmente, se encuentra el espécimen N°17, el único ejemplar en el que se puede considerar su trastorno como un diagnóstico precoz. Se ven indicios claros de una no unión eutrófica, algo en lo que también concuerdan sus respectivos antecedentes. Este actúa como el límite inferior del Estadio II y su remodelación ósea es envidiable, por lo que se podría considerar a su complicación como un efecto “positivo” en su recuperación.

Tabla 6

Distribución de los casos con alojamiento del proyectil en la muestra analizada

Estadio	Alojamiento	Perforación	Σ
I	4	5	9
II	4	12	16
III	1	3	4
IV	0	3	3
Σ	10	22	32

Nota. Fuente: Elaboración propia.

Ya que no se encuentran casos de alojamiento del proyectil en la última clasificación, no se tomará en consideración para la siguiente tabla.

Tabla 7

Promedio de tiempo para cada Estadio según el tipo de entrada que realizó el proyectil

Estadio	$\bar{X}$ (alojamiento/días)	$\bar{X}$ (perforación/días)
I	14,75	17,6
II	106,75	124,92
III	269	357

Nota. Fuente: Elaboración propia.

El análisis del Estadio III se dificulta al contar con un solo representante dentro de los casos con alojamiento del proyectil, por lo que el significado que se le pueda asignar se debe tomar con cautela.

De todas formas, en todas las fases se observó un patrón similar: las fracturas con alojamiento del proyectil promedian un menor tiempo que las con perforación en el área afectada. En el Estadio I la diferencia es de casi 3 días, en el Estadio II esta sube a 18 y, finalmente, en el Estadio III incrementa de manera más marcada a 88.

Los resultados, que parecieran inclinarse a favor de la incrustación de la bala en la fractura, pueden tener dos interpretaciones. La primera es que los individuos que cumplen con este criterio tienden a tener una menor supervivencia a lo largo de la tabla y la segunda es que estos tienden a tener una mayor rapidez para sanar la fractura, llevando su transición de fases de manera más acelerada.

La explicación de esta última conclusión, que puede parecer algo descabellada en primera instancia, se debe, a su vez, a dos factores. Uno es que el alojamiento del causante puede ayudar a que el remodelación ósea tenga una menor área de acción efectiva, dado que la bala cubriría parte de ella, y el otro es que este fenómeno se complementa con un punto que se tocó con anterioridad para justificar la inclusión de los casos que se están observando actualmente, esta siendo la aseveración de que mientras el proyectil se encuentre completo en la estructura, este no supondría un daño ni un riesgo para el paciente, siendo recomendada la inacción del médico ante algunos casos de esta índole.

La perforación de la bala también puede ser más dañina para el hueso, ya que perjudica a otros hitos anatómicos y tiende a ser causa de una fractura completa, como se vio, también, en los especímenes examinados. En una situación hipotética en la que el proyectil impacte desde anterior hacia posterior en la diáfisis de un fémur cualquiera, el alojamiento de este permitiría que el bíceps femoral no sufra trauma alguno y conllevaría menos riesgo para las VANs —venas, arterias y nervios— aledañas, como pueden ser la arteria poplítea y glútea inferior, vena poplítea y nervio cutáneo femoral posterior.

Tabla 8

Distribución de métodos para el tratamiento de las fracturas analizadas

Método	f_i
Caja de fractura	2
Férula de Smith	2
Férula de Hodgen	1
Férula de Buck	1
Férula de Dessault	1
Sacos de arena	2
Plano inclinado doble	2
Extensión simple	2
Férula de alambre angular	1
Ningún aparato	3
Σ	17

Nota. Fuente: Elaboración propia.

En otro aspecto, los métodos para el manejo de las fracturas resultaron ser un factor de una variabilidad más marcada de lo esperado, ya que se encontraron un total de diez maneras distintas para su tratamiento. Dentro de estas, sólo una se repitió más de tres veces y la mayoría no detalló el proceso de recuperación del individuo de manera tan detallada como para hacer mención de ello.

En fracturas idénticas —en este caso, subtrocantérea completa—, los especímenes N°22 y 24 fueron tratados de distinta manera; el primero con caja de fractura y el segundo con plano inclinado doble. Si bien tienen temporalidades distintas asociadas al trauma, 340 y 98 días, respectivamente, ambos tienen dos cosas en común: pertenecen a la misma

clasificación —Estadio II— y, posiblemente, desarrollaron un trastorno de consolidación, por lo que sus tratamientos no llevaron a nada positivo.

Dos individuos que fueron tratados de manera idéntica son los especímenes N°7 y 24. En ambos casos se utilizó un plano inclinado doble, ambos se encuentran bajo el espectro del Estadio II y sólo varían en la cantidad de días de supervivencia; 127 y 98, respectivamente. Aquí se encuentra que el primero no parece indicar síntomas de una consolidación anómala, mientras que el segundo sí, dejando en claro que el tratamiento no tuvo una incidencia mayor en la remodelación ósea.

Tabla 9

Distribución de las edades de los individuos dentro de la muestra recopilada

Estadio	**18-24**	**25-30**	**31-41**	**42-51**
I	5	2	1	0
II	6	4	3	1
III	2	1	0	0
IV	1	1	0	1
Σ	14	8	4	2

Nota. Fuente: Elaboración propia.

Finalmente, si bien se cuenta con que la totalidad de la muestra se encuentra dentro del espectro de la adultez —a requisito propio—, no podría dejarse de lado que es una variable más que no hay que dejar sin explorar, siendo esta etapa de la vida, además, bastante amplia.

Los rangos etarios dispuestos fueron en respuesta tanto a la distribución de la muestra como a una cuestión lógica; la tasa de reparación de una fractura disminuye a partir de los 30 años (Portal-Núñez et al., 2012, p. 127), por lo que se estableció un límite ahí. Desde

esta edad hasta el inicio de la tercera edad no hay mayor diferencia, por lo que se clasifica en favor de décadas.

Dada la abundancia de casos recopilados que se encuentran estacionados en el Estadio II, resulta natural que las comparaciones se realicen dentro de esta clasificación. Más aún, es el único escalafón que mantiene individuos de cada uno de los rangos etarios.

Como representantes de cada una de estas divisiones, se encuentran los especímenes N°3, con 18 años y 74 días de supervivencia, N°7, con 28 años y 127 días de supervivencia, N°14, con 38 años y 204 días de supervivencia, y N°17, con 50 años y 28 días de supervivencia. Hay que aclarar que este último no se trata de un soldado, razón que justifica su avanzada edad para los parámetros impuestos en los criterios de alistamiento de tropas.

Lo que primero salta a la vista es que la cantidad de callosidad en las fracturas es inversamente proporcional a la edad de los individuos; desde una posible no unión hipertrófica hasta una posible no unión eutrófica. Sin embargo, también hay que considerar la cantidad de días que tuvieron para alcanzar esta etapa e, independiente de la cantidad de callo óseo que va en socorro de la herida, esto nos demuestra que los trastornos de consolidación siguen siendo igual de prevalentes en todos los rangos etarios.

Más allá de esto, no hay mayores conclusiones que se puedan sacar con respecto a la relación entre la edad del individuo y la remodelación ósea que se llevó a cabo. Entre los casos del Estadio IV, es decir, la muestra representativa de una remodelación exitosa, se pueden encontrar víctimas de todos los rangos etarios posibles; los especímenes N°16, 18 y 30 tienen edades asociadas de 29 (o 30), 24 y 50 (o 51) años, respectivamente, y mantienen temporalidades que no siguen una línea discernible, es decir, ni ascendente ni descendente con relación al rango etario.

VIII. CONCLUSIONES

Si bien se debe comenzar por esclarecer de que los hallazgos de esta investigación dejan al investigador (*ego*) satisfecho por lo logrado, resulta difícil no mencionar que terminó siendo una suerte de balancín: al tratar de arreglar un problema, se genera otro. Esto ocurrió tanto con la metodología propuesta como por la composición de la muestra.

Por un lado, la homogeneidad de la muestra en un contexto histórico resultó en una fotografía del momento —la Guerra de Secesión— más que en un estudio moderno. Esto, sin embargo, no fue completamente una desventaja, dado que el objetivo central de este estudio era servir de auxilio para casos de *nomen nescio* que presenten fracturas ante mortem identificables, algo que puede lograr por su condición situacional.

Bajo este rótulo, se logró una adecuada caracterización de cada uno de los cuatro estadios utilizados para categorizar la muestra, estableciéndose, además, un periodo en el cual cada uno de estos toma acción en la fractura. Sobre esto, el solapamiento fue un gran problema, dada la variabilidad que, independiente de todos los recaudos que se tomaron, plaga este fenómeno tan particular.

Se halló que el inicio de la regeneración ósea observable en el hueso muerto tuvo lugar alrededor de un mes después del evento traumático, aunque pudo haber iniciado entre los 28 y 340 días. Esto contrasta levemente con Hufnagl (2005), pero coincide de armoniosa manera con Frost (1989).

Por otro lado, la remodelación ósea tuvo su fin en un periodo de tiempo que va desde los 1,44 a los 3,24 años desde que se produjo la fractura, lo que vuelve a diferir con Hufnagl (2005) y encajar casi perfectamente con Frost (1989).

La gran cercanía con las fechas estimadas por este último hace que, por ser esta una nueva metodología para estudiar el fenómeno en cuestión, sirva como un espaldarazo para este estudio y una renueva de confianza de que el análisis se realizó de manera correcta.

Finalmente, la transición de callosidad provisional a secundaria, al igual que el estado de la remodelación del trabeculado —de precario a avanzado—, ocurrió entre los 180 y 340 días; 6 y 11 meses, respectivamente. Esta termina siendo la conclusión más sólida que se puede extrapolar de este trabajo, ya que, por la naturaleza del objeto de estudio, no tiene contraste directo con ningún otro.

Dentro de todas las variables examinadas que podrían haber tenido un impacto clave en la velocidad de sanación del fémur, el alojamiento de la totalidad del proyectil en la herida es la única que trajo conclusiones evidentes, resultando en un efecto positivo en la remodelación observada. Mientras tanto, ni los trastornos de consolidación de tipo vasculares, ni el rango etario del individuo, ni el tipo o ubicación de las fracturas tuvieron efecto en la muestra analizada.

El tratamiento que reciben los individuos puede que tenga un mayor impacto del que, inicialmente, se diagnosticó, siendo un factor que no se puede medir de manera muy confiable en este estudio, dada la alta variabilidad de los métodos utilizados a lo largo de los casos.

Se puede concluir que, incluso tomando la mayor cantidad de recaudos posibles para establecer alguna estandarización, el fenómeno estudiado sigue siendo de una naturaleza extremadamente variable y acotarlo de una manera más marcada que la del presente estudio será una ardua tarea.

Sin embargo, el desglose que provee el presente trabajo es que se trata de un estudio novel sin previos antecedentes, en el que, independiente de esto, se lograron los objetivos

propuestos —si bien no con la precisión deseada— y se estableció un precedente para la manera adecuada de tratar esta problemática.

Es difícil llegar a una completa solución en la manera de investigar esta problemática. Puede que el análisis radiográfico periódico de pacientes realizado por Malone (2011) haya dado en el clavo, pero esto no quita que esta metodología tenga pros y contras, al igual que la planteada en esta investigación. El enfoque de la mencionada autora tiene fallas debido a que hay procesos que no podrán ser examinados en el hueso muerto, lo que hará que, para la finalidad que tenía el actual trabajo —auxiliar a la búsqueda y reconocimiento de víctimas no identificadas—, los estadios, al igual que los rangos de tiempo establecidos por análisis de rayos X, sean inútiles.

Si se toma en cuenta esto, dentro del contexto forense, el enfoque utilizado aquí será la única manera de medir el fenómeno explorado, lo que, intrínsecamente, conllevará una variación estándar alta en el promedio de tiempo de cada uno de los estadios de remodelación. Esto por el fenómeno desarrollado en el anterior apartado: no hay manera de saber cuánto tiempo ha llevado el fémur en cuestión en el estado en el que se presenta.

Por esto, se propone con tenacidad la observación de casos con una aflicción en específico, tomando los recaudos necesarios y estableciendo parámetros exigentes, ya que se sigue creyendo en la premisa actual como la única manera de llegar a una conclusión satisfactoria para fines identificativos.

La llegada de nuevas tecnologías y el acceso a más facultades de las que tuvo el presente estudio podrían ayudar, en un futuro cercano, a encasillar márgenes de tiempo aún más acotados para una fractura ante mortem, hito que le daría otro propósito, además de anecdótico, a este carácter individualizante, proveyendo una pista más que sirva para agilizar la identificación de víctimas en todas las latitudes.

IX. BIBLIOGRAFÍA

1. Schmitt, A., Cunha, E., & Pinheiro, J. (2010). *Forensic anthropology and medicine: Complementary sciences from recovery to cause of death*. Totowa, Nueva Jersey: Humana Press.
2. Hufnagl, K. B. (2005). *An investigation of time since injury: a radiographic study of fracture healing* [Master of Arts, Louisiana State University]. https://digitalcommons.lsu.edu/gradschool_theses/3032
3. Malone, C., Sauer, N. and Fenton, T. (2011). A Radiographic Assessment of Pediatric Fracture Healing and Time Since Injury*. *Journal of Forensic Sciences*, 56(5), 1123-1130.
4. Schmidt, C., & Symes, S. (2015). *The Analysis of Burned Human Remains* (2nd ed., p. 33). Amsterdam: Elsevier.
5. Byers, S. N. (2017). *Introduction to Forensic Anthropology* (5th ed.). New York City, New York: Routledge.
6. Schinz H., Baensch W., Friedl E., Uehlinger E. (1951). *Roentgen Diagnostics: Skeleton, vol. 1* (p. 377). New York: Grune and Stratton.
7. McKibbin, B. (1978). The Biology of Fracture Healing in Long Bones. *The Journal of Bone & Joint Surgery*, *60*(2), 150-162.
8. Frost, H. (1989). Biology of Fracture Healing: An Overview for Clinicians. Part I. *Clinical Orthopaedics And Related Research*, (248), 283-293.
9. Frost, H. (1989). Biology of Fracture Healing: An Overview for Clinicians. Part II. *Clinical Orthopaedics And Related Research*, (248), 294-309.
10. Paton, D. (1992). *Fractures & Orthopaedics* (2nd ed.). London: Churchill Livingstone.
11. Reichs, K. J. (1998). *Forensic Osteology: Advances in the Identification of Human Remains* (2nd ed.) (W. M. Bass, Ed.). Springfield, Illinois: Charles C. Thomas.
12. Ortner, D. (2003). *Identification of Pathological Conditions in Human Skeletal Remains* (2nd ed.). San Diego: Academic Press.

13. Pivcevic, D., Serrano, G., Latorre, P., Sierra, P., Retamal, A., Schiappacasse, G., & Soffia, P. (2013). Caracterización de las lesiones vasculares por Tomografía Computada (Tc) en Heridas de Arma de Fuego: Experiencia de Tres años en hospital público del Sector Suroriente de Santiago de Chile. *Revista Chilena De Radiología*, *19*(1), 12-19. doi:10.4067/s0717-93082013000100004.
14. Carrillo, E., Spain, D., Miller, F., & Richardson, D. (2002). Femoral Vessel Injuries. *Surgical Clinics of North America*, *82*(1).
15. Collins D. (1966). *Pathology of Bone*. London: Butterworths.
16. Gaudín, A. (2011). Region Continues Facing Up to it's Past. *Latin America Data Base*.
17. E. E. U. U., PBS. (2001). *Timeline of conscription (mandatory military enlistment) in the U.S.* (p. 1-3).
18. Hill, P. A. (1998). Bone Remodelling. *British Journal of Orthodontics*, *25*, 101-107. https://doi.org/10.1093/ortho.25.2.101
19. Young, B., Woodford, P., & O'Dowd, G. (2014). *Wheater's Functional Histology: A Text and Colour Atlas* (6th ed.). Philadelphia, Pensilvania: Elsevier.
20. Nordin, M., & Frankel, V. (2004). *Biomecánica Básica del Sistema Musculoesquelético* (3rd ed.). Madrid: McGraw Hill.
21. Domínguez, L., & Orozco, S. (2017). Frecuencia y tipos de fracturas clasificadas por la Asociación para el Estudio de la Osteosíntesis en el Hospital General de León durante un año. *Acta Médica Grupo Ángeles*, *15*(4), 275-286. Obtenido de http://www.scielo.org.mx/scielo.php?script=sci_arttext&pid=S1870-72032017000400275&lng=es&tlng=es
22. Adams, J., & Hamblen, D. (2007). *Adams's Outline of Fractures* (12th ed., p. 238-267). Toronto: Elsevier.
23. Perry, C., & Elstrom, J. (2001). *Manual de Fracturas* (2nd ed., p. 295-370). St. Louis: McGraw Hill.
24. Romeo, N., & Firoozabadi, R. (2018). Classifications in Brief: The Pipkin Classification of Femoral Head Fractures. *Clinical Orthopaedics and Related Research*, *476*(5), 1114-1119. doi:10.1007/s11999.0000000000000045.

25. Galloway, A. (1999). *Broken Bones: Anthropological Analysis of Blunt Force Trauma* (1st ed.). Springfield, Illinois: Charles C. Thomas.
26. Kimmerle, E., & Baraybar, J. (2008). *Skeletal Trauma* (p. 325-329). Boca Ratón: CRC Press.
27. Otis, G.A. and Huntington, D.L. (1883) *The Medical and Surgical History of the War of the Rebellion, Part III*. Edited by J.K. Barnes. Washington: Government Printing Office.
28. Prahlow, J., & Byard, R. (2012). *Atlas of Forensic Pathology* (p. 488). Totowa, NJ: Humana Press.
29. Di Maio, V. (2016). *Gunshot Wounds* (3rd ed., p. 99-108). Boca Ratón: CRC Press.
30. Burns, K. (2008). *Manual de Antropología Forense*. Barcelona: Bellatera.
31. Ubelaker, D. (2014). Contributions of Pathological Alterations to Forensic Anthropology Interpretation. *Revista Jangwa Pana*, *13*(1657-4923), 152-165.
32. Wheatley, B. P. (2008). Perimortem or Postmortem Bone Fractures? An Experimental Study of Fracture Patterns in Deer Femora. *Journal of Forensic Sciences, 53*(1), 1-4. doi:10.1111/j.1556-4029.2008.00593.x
33. Wolff, J. (1982). *Das Gesetz der Transformation der Knochen*. Berlin: A Hirschwald.
34. Malluche H., Faugere M. (1986). *Atlas of Mineralized Bone Histology*. Basel: Karger.
35. Campagne, D. (2022, November 18). Generalidades sobre las fracturas. Obtenido de https://www.msdmanuals.com/es-cl/professional/lesiones-y-envenenamientos/fracturas/generalidades-sobre-las-fracturas.
36. Karladani, A., Granhed, H., Kärrholm, J., & Styf, J. (2001). The influence of fracture etiology and type on fracture healing: a review of 104 consecutive tibial shaft fractures. *Arch Orthop Trauma Surg*, (121).
37. Schilcher, J. (2015). High revision rate but good healing capacity of atypical femoral fractures. A comparison with common shaft fractures. *Injury: International Journal Of The Care Of The Injured*, *46*, 2468-2473.

38. Velásquez, A., Andrade, I., Flores, A., Montes, J., González, J., & Rivera, J. (2017). Comparación de mortalidad por fractura de fémur frente a fractura de cadera en ancianos en un periodo de cinco años. *Revista Médica Del Instituto Mexicano Del Seguro Social, 55*(6), 704-707.
39. Portal-Núñez, S., Lozano, D., De la Fuente, M., & Esbrit, P. (2012). Fisiopatología del envejecimiento óseo. *Revista Española De Geriatría Y Gerontología, 47*(3), 125-131. doi:10.1016/j.regg.2011.09.003.
40. Hammond, W., Ashhurst, Jr., J., Sims, J., & Hodgen, J. (1881). The Surgical Treatment of President Garfield. *The North American Review, 133*(301), 578-610.
41. Fisher, J., Kazam, J., Fufa, D., & Bartolotta, R. (2019). Radiologic evaluation of fracture healing. *Skeletal Radiology, 48*(3), 349-361. doi:https://doi.org/10.1007/s00256-018-3051-0.
42. Panagiotis, M. (2005). Classification of non-union. *Injury: International Journal of the Care of the Injured,* (36S), 30-37. doi:10.1016/j.injury.2005.10.008.
43. Olson, S., & Hahn, D. (2006). Surgical treatment of non-unions: A case for internal fixation. *Injury International Journal of the Care of the Injured,* (37), 681-690. doi:10.1016/j.injury.2004.11.039.
44. Weber, B., Cech, O. (1976). Pseudoarthrosis. Bern: Hans Huber.
45. Hernández-Rosalio, L. (2021). Proceso de consolidación; Retardo y Pseudoartrosis. *Educación Y Salud Boletín Científico Instituto De Ciencias De La Salud Universidad Autónoma Del Estado De Hidalgo, 10*(19), 173-178. doi:https://repository.uaeh.edu.mx/revistas/index.php/ICSA/issue/archive.
46. Gelalis, I., Politis, A., Arnaoutoglou, C., Korompilias, A., Pakos, E., Vekris, M., Xenakis, T. (2012). *Diagnostic and Treatment Modalities in Nonunions of the Femoral Shaft. A Review, 43*, 980-988.
47. Mulholland, J. (1937). FIRST AID TREATMENT OF FRACTURE OF FEMUR AND HIP. *American Journal Of Surgery*, *36*(1), 323-327.
48. Among John Hodgen's Contributions (2022). Obtenido de https://www.saintlouissurgicalsociety.org/history/civilWar.

49. Lancaster Medical Heritage Museum. Fracture Box [Early nineteenth century wood splint. This device is made out of wood with gold color metal hinges]. Obtenido de https://lancastermedicalheritagemuseum.org/wp-content/themes/edward-hand/vm/vex18/2F77EA12-AF6F-4965-862E-472251801649.htm.
50. Government Printing Office. (1983). *The Medical and Surgical History of the War of the Rebellion. (1861-65.), Volume 2, Part 3* (p. 17). Washington, D. C.
51. Rodríguez-Flores, J. (2011). Fracturas por proyectil de arma de fuego en huesos largos de la extremidad pélvica. *Ortho-Tips*, *7*(3-4), 150.
52. Garro, J., Mur, R., & Pechervsky, P. Complicaciones de las fracturas de cadera tratadas con osteosíntesis. *Revista De La Asociación Argentina De Ortopedia Y Traumatología*, *62*(4), 537-542.
53. Egol, K., Koval, K., & Zuckerman, J. (2010). *Handbook of Fractures* (4th ed.). Philadelphia: LIPPINCOTT WILLIAMS & WILKINS.
54. Chang, C., Goldstein, E., Agarwal, N., & Swan, K. (2015). Ether in the developing world: rethinking an abandoned agent. *BMC Anesthesiology*, *15*(149), 1-5.
55. Rhee, J. and Martin, R., 1997. The management of retained bullets in the limbs. *International Journal of the Care of the Injured*, 28(3), p.23-28.
56. Riehl, J., Conolly, K., Haidukewych, G., & Koval, K. (2015). Fractures Due to Gunshot Wounds: Do Retained Bullet Fragments Affect Union?. *Iowa Orthopaedic Journal*, *35*, 55-61.
57. Meesters, D., Wijnands, K., Brink, P., & Poeze, M. (2018). Malnutrition and Fracture Healing: Are Specific Deficiencies in Amino Acids Important in Nonunion Development? *Nutrients*, *10*(11), 1597-1608. doi:10.3390/nu10111597
58. Kostenuik, P., & Mirza, F. (2017). Fracture Healing Physiology and the Quest for Therapies for Delayed Healing and Nonunion. *Journal Of Orthopaedic Research*, 213-223.
59. Oscar, W. (1848-54). *Teaching watercolor of four views of a badly healed fracture of the femur* [Acuarela]. Boston: Warren Anatomical Museum.

60. Phemister, D. (1920). THE RECOGNITION OF DEAD BONE BASED ON PATHOLOGICAL AND X-RAY STUDIES. *Annals Of Surgery*, *72*(4), 466-485.
61. Jennin, F., Bousson, V., Parlier, C., Jomaah, N., Khanine, V., & Laredo, J. (2011). Bony sequestrum: a radiologic review. *Skeletal Radiol*, *40*, 963-975.
62. Kahn, D. S., & Pritzker, K. P. (1973, October). The pathophysiology of bone infection. *Clinical Orthopaedics and Related Research*, (96), 9-12.
63. Hernández, R., Collado, C., & Baptista, M. (2014). *Metodología de la Investigación* (6th ed.). Ciudad de México, México: McGraw Hill.
64. Steadman, D. W., & Worne, H. (2007). Canine scavenging of human remains in an indoor setting. *Forensic Science International*, *173*(1), 78-82. doi:https://doi.org/10.1016/j.forsciint.2006.11.011.
65. Schaefer, M. (2008). A summary of epiphyseal unión timings in Bosnian males. *International Journal of Osteoarchaeology*. DOI: 10.1002/oa.959
66. Brown, G. H. (n.d.). *Record of Service of Michigan Volunteers in the Civil War (1861-1865)* (p. 126) (U. S. A., Senate & House of Representatives of the Michigan Legislature). Kalamazoo, Michigan: Ihling Bros. & Everard.

X. ANEXOS

1. National Museum of Health & Medicine

Las imágenes utilizadas pertenecen a la colección *Otis Historical Archive* del *National Museum of Health & Medicine*, recalado en el estado de Maryland, EE. UU., y están siendo exhibidas con el debido permiso de la institución.

i. Permiso de la institución

DEFENSE HEALTH AGENCY
National Museum of Health and Medicine
2460 Linden Lane, Building 2500
Silver Spring, MD 20910

TEXT and IMAGE REPRODUCTION – PERMISSIONS FORM

Name: Earl Furman Sanders, Jr.	**Project Information (if applicable)**
Organization: Universidad de Concepción	Title: -
Address 1: Wenmapu 5426, Coronel	Author(s)/Creator: -
Address 2: 7735 SC Highway 300, Ulmer	Publisher/Producer: -
Email: esandersjr2018@udec.cl	Distributor: -
Phone: +56 9 754 665 97	Publication/opening/release date: -
Is this text or image:	Print Run: -
■ For personal/scholarly use	Language(s): -
□ For publication	Distribution: -
□ For exhibition	Exhibit duration: -
□ For use in film	Website: -

I/we (the above) request a digital copy of the following:

- "Lodgement of ball in neck of femur," (CP 1275 and CP 1275bk). OHA 75 Contributed Photographs. Otis Historical Archives, National Museum of Health and Medicine.
- "The upper extremity of the right femur with a conoidal ball, which appears to have entered over the greater trochanter, lodged in the head," (CP 3673 and CP 3673bk). OHA 75 Contributed Photographs. Otis Historical Archives, National Museum of Health and Medicine.
- "Comminuted gunshot fracture of the left femur by a conoidal ball, which had previously passed through the right thigh. Death sixteen days after injury. Private John Draker, Compan I, 57th Regiment Pennsylvania Volunteers," (SP 4, SP 4-1, and SP 4bk). OHA 82 Surgical Photographs Collection. Otis Historical Archives, National Museum of Health and Medicine.
- "Left femur of a Confederate soldier exhibiting attempts at repair of gunshot fracture of the upper third. Private E.A. A_, G, 5th Florida," (SP 5, SP 5-1, and SP 5bk). OHA 82 Surgical Photographs Collection. Otis Historical Archives, National Museum of Health and Medicine.
- "Upper portion of right femur, the neck, and trochanter major shattered by a conoidal musket ball. Private Johnson wounded at the battle of Fredricksburg, December 14, 1862," (SP 14 and SP 14bk). OHA 82 Surgical Photographs Collection. Otis Historical Archives, National Museum of Health and Medicine.

Page **1** of **3**

- "Lower half of right femur, with ball impacted above the inner condyle. Private Orson B. Norwood, Co. K, 3rd Michigan Cavalry," (SP 19 and SP 19bk). OHA 82 Surgical Photographs Collection. Otis Historical Archives, National Museum of Health and Medicine.

- "Bones of the right leg, comminuted by a conoidal musket ball. A general officer wounded at the assault on Port Hudson, May 27, 1863," (SP 33 and SP 33bk). OHA 82 Surgical Photographs Collection. Otis Historical Archives, National Museum of Health and Medicine.

- "Lower half of left femur, exhibiting partially consolidated gunshot fracture of the shaft. The deformed callus encloses several necrosed splinters and a battered musket ball. Sergeant Sewell T. Douglas, G, 1st Maine Heavy Artillery," (SP 35 and SP 35bk). OHA 82 Surgical Photographs Collection. Otis Historical Archives, National Museum of Health and Medicine.

- "Upper extremity of left femur, showing a perforation between the trochanters by a conoidal musket ball. Captain James M. L_, Co. I, 20th Indiana Volunteers," (SP 57 and SP 57bk). OHA 82 Surgical Photographs Collection. Otis Historical Archives, National Museum of Health and Medicine.

- "The greater portion of the right femur, exhibiting as oblique fracture from a conoidal musket ball impinging against the inner aspect, a little below the middle. Private James H. Wager, Co. H. 125th New York Volunteers," (SP 230 and SP 230bk). OHA 82 Surgical Photographs Collection. Otis Historical Archives, National Museum of Health and Medicine.

- "Shaft of the left femur, exhibiting comminution of the middle third with extensive longitudinal fracture, produced by a conoidal musket ball. Private Thomas Holmes, Co. D, 1st Michigan Sharpshooters," (SP 232 and SP 232bk). OHA 82 Surgical Photographs Collection. Otis Historical Archives, National Museum of Health and Medicine.

- "Upper portion of the right femur showing its condition eleven months after fracture by a conoidal musket ball. Lieutenant George A. Conner, Co. A, 7th West Virginia Volunteers," (SP 242 and SP 242bk). OHA 82 Surgical Photographs Collection. Otis Historical Archives, National Museum of Health and Medicine.

- "Upper portion of the right femur fractured by the conoidal musket ball just below the trochanters, with profuse deposit of callus without union. Private S. Manley, Co. A, 63rd New York Volunteers," (SP 245 and SP 245bk). OHA 82 Surgical Photographs Collection. Otis Historical Archives, National Museum of Health and Medicine.

I/we understand that the majority of materials in the Otis Historical Archives are in the public domain and are therefore not subject to copyright restrictions. Neither the Otis Historical Archives nor the National Museum of Health and Medicine can transfer copyright of materials held in the public domain. The Otis Historical Archives makes material available to patrons under the protection of fair use.

However, if material is not in the public domain, it is the patron's obligation to determine and satisfy copyright when publishing or otherwise distributing materials found in OHA collections. Material not in the public domain, and used beyond the parameters of fair use, requires the written permission of the copyright holder.

I /we (the above) agree to include the specified credit line for each image reproduced and the specified citation for written material.

Signature Earl Zumwalt Lindsey, Jr. Date 06/10/2022

Page **3** of **3**

ii. Antecedentes de la muestra

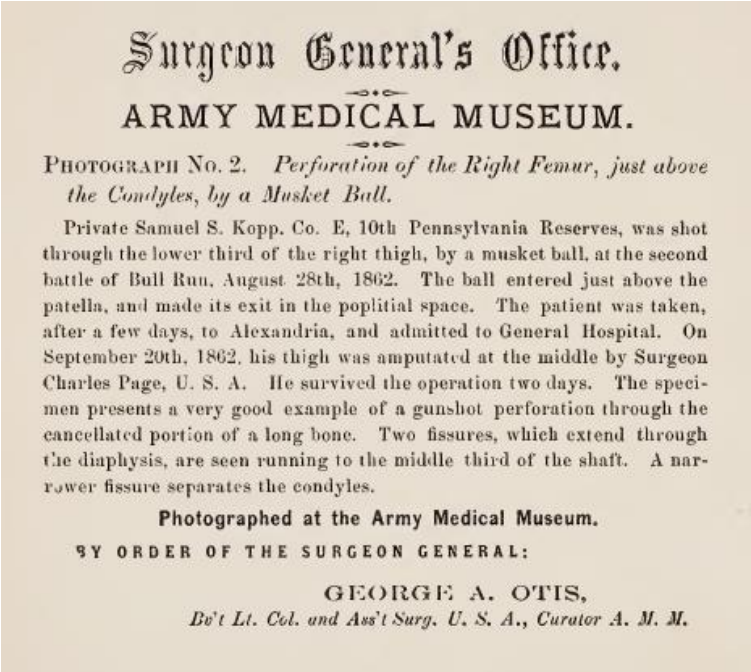

Surgeon General's Office.

ARMY MEDICAL MUSEUM.

PHOTOGRAPH No. 2. *Perforation of the Right Femur, just above the Condyles, by a Musket Ball.*

Private Samuel S. Kopp. Co. E, 10th Pennsylvania Reserves, was shot through the lower third of the right thigh, by a musket ball, at the second battle of Bull Run, August 28th, 1862. The ball entered just above the patella, and made its exit in the poplitial space. The patient was taken, after a few days, to Alexandria, and admitted to General Hospital. On September 20th, 1862, his thigh was amputated at the middle by Surgeon Charles Page, U. S. A. He survived the operation two days. The specimen presents a very good example of a gunshot perforation through the cancellated portion of a long bone. Two fissures, which extend through the diaphysis, are seen running to the middle third of the shaft. A narrower fissure separates the condyles.

Photographed at the Army Medical Museum.

BY ORDER OF THE SURGEON GENERAL:

GEORGE A. OTIS,
Bv't Lt. Col. and Ass't Surg. U. S. A., Curator A. M. M.

Certificado asociado a Fotografía N°2.

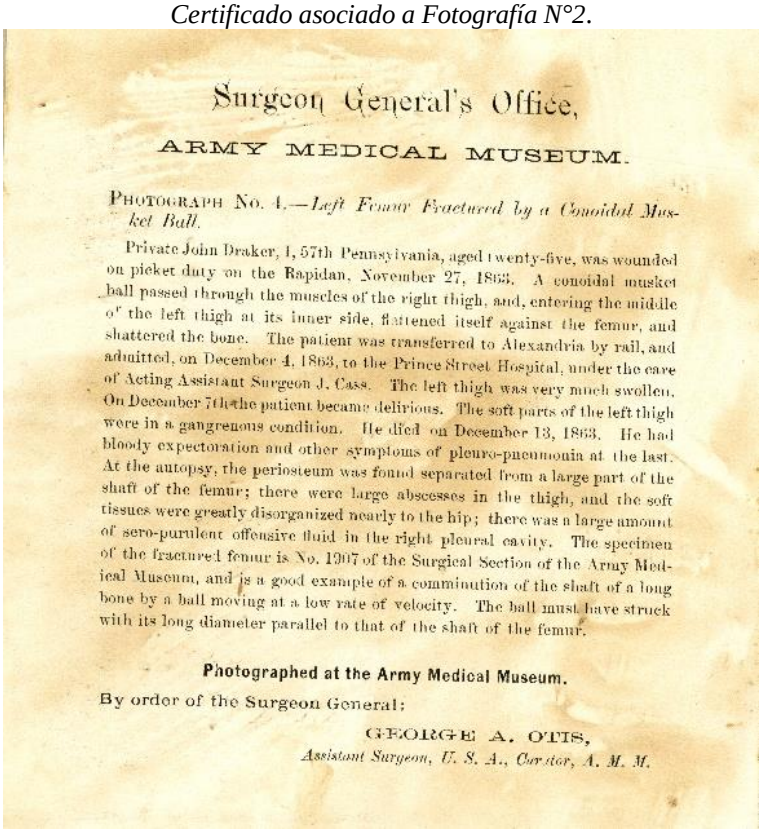

Surgeon General's Office,

ARMY MEDICAL MUSEUM.

PHOTOGRAPH No. 4.—*Left Femur Fractured by a Conoidal Musket Ball.*

Private John Draker, I, 57th Pennsylvania, aged twenty-five, was wounded on picket duty on the Rapidan, November 27, 1863. A conoidal musket ball passed through the muscles of the right thigh, and, entering the middle of the left thigh at its inner side, flattened itself against the femur, and shattered the bone. The patient was transferred to Alexandria by rail, and admitted, on December 4, 1863, to the Prince Street Hospital, under the care of Acting Assistant Surgeon J. Cass. The left thigh was very much swollen. On December 7th the patient became delirious. The soft parts of the left thigh were in a gangrenous condition. He died on December 13, 1863. He had bloody expectoration and other symptoms of pleuro-pneumonia at the last. At the autopsy, the periosteum was found separated from a large part of the shaft of the femur; there were large abscesses in the thigh, and the soft tissues were greatly disorganized nearly to the hip; there was a large amount of sero-purulent offensive fluid in the right pleural cavity. The specimen of the fractured femur is No. 1907 of the Surgical Section of the Army Medical Museum, and is a good example of a comminution of the shaft of a long bone by a ball moving at a low rate of velocity. The ball must have struck with its long diameter parallel to that of the shaft of the femur.

Photographed at the Army Medical Museum.

By order of the Surgeon General:

GEORGE A. OTIS,
Assistant Surgeon, U. S. A., Curator, A. M. M.

Certificado asociado a Fotografía N°4.

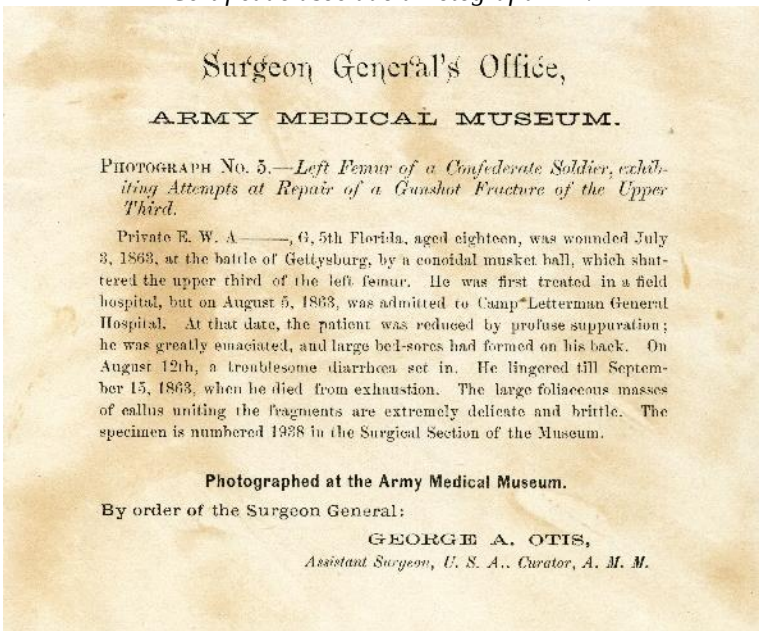

Surgeon General's Office,

ARMY MEDICAL MUSEUM.

PHOTOGRAPH No. 5.—*Left Femur of a Confederate Soldier, exhibiting Attempts at Repair of a Gunshot Fracture of the Upper Third.*

Private E. W. A———, G, 5th Florida, aged eighteen, was wounded July 3, 1863, at the battle of Gettysburg, by a conoidal musket ball, which shattered the upper third of the left femur. He was first treated in a field hospital, but on August 5, 1863, was admitted to Camp Letterman General Hospital. At that date, the patient was reduced by profuse suppuration; he was greatly emaciated, and large bed-sores had formed on his back. On August 12th, a troublesome diarrhœa set in. He lingered till September 15, 1863, when he died from exhaustion. The large foliaceous masses of callus uniting the fragments are extremely delicate and brittle. The specimen is numbered 1938 in the Surgical Section of the Museum.

Photographed at the Army Medical Museum.

By order of the Surgeon General:

GEORGE A. OTIS,

Assistant Surgeon, U. S. A., Curator, A. M. M.

Certificado asociado a Fotografía N°5.

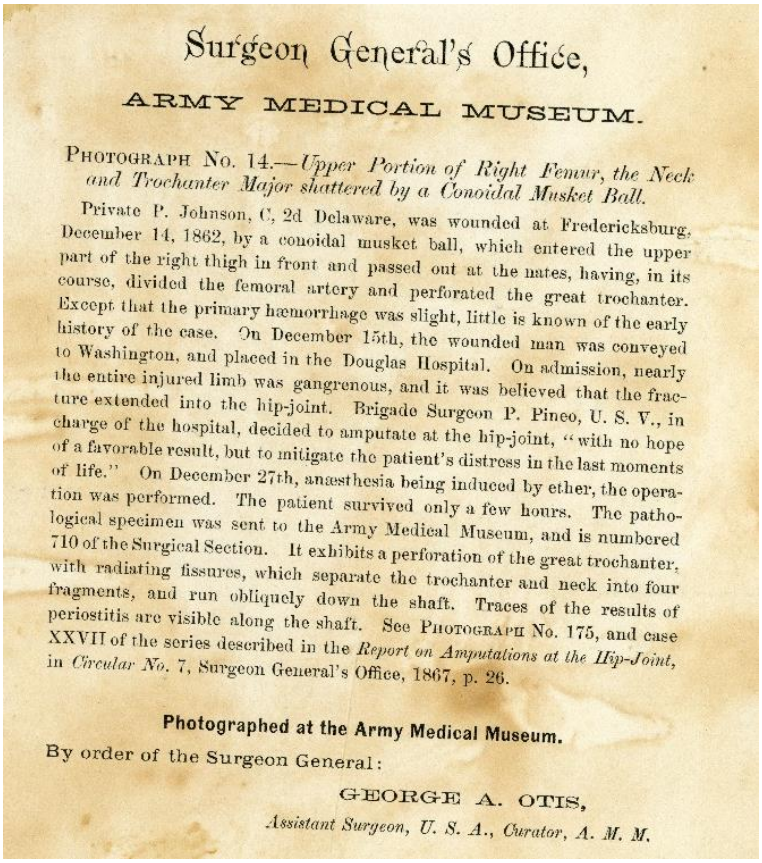

Surgeon General's Office,

ARMY MEDICAL MUSEUM.

PHOTOGRAPH No. 14.—*Upper Portion of Right Femur, the Neck and Trochanter Major shattered by a Conoidal Musket Ball.*

Private P. Johnson, C, 2d Delaware, was wounded at Fredericksburg, December 14, 1862, by a conoidal musket ball, which entered the upper part of the right thigh in front and passed out at the nates, having, in its course, divided the femoral artery and perforated the great trochanter. Except that the primary hæmorrhage was slight, little is known of the early history of the case. On December 15th, the wounded man was conveyed to Washington, and placed in the Douglas Hospital. On admission, nearly the entire injured limb was gangrenous, and it was believed that the fracture extended into the hip-joint. Brigade Surgeon P. Pineo, U. S. V., in charge of the hospital, decided to amputate at the hip-joint, "with no hope of a favorable result, but to mitigate the patient's distress in the last moments of life." On December 27th, anæsthesia being induced by ether, the operation was performed. The patient survived only a few hours. The pathological specimen was sent to the Army Medical Museum, and is numbered 710 of the Surgical Section. It exhibits a perforation of the great trochanter, with radiating fissures, which separate the trochanter and neck into four fragments, and run obliquely down the shaft. Traces of the results of periostitis are visible along the shaft. See PHOTOGRAPH No. 175, and case XXVII of the series described in the *Report on Amputations at the Hip-Joint*, in *Circular No. 7*, Surgeon General's Office, 1867, p. 26.

Photographed at the Army Medical Museum.

By order of the Surgeon General:

GEORGE A. OTIS,

Assistant Surgeon, U. S. A., Curator, A. M. M.

Certificado asociado a Fotografía N°14.

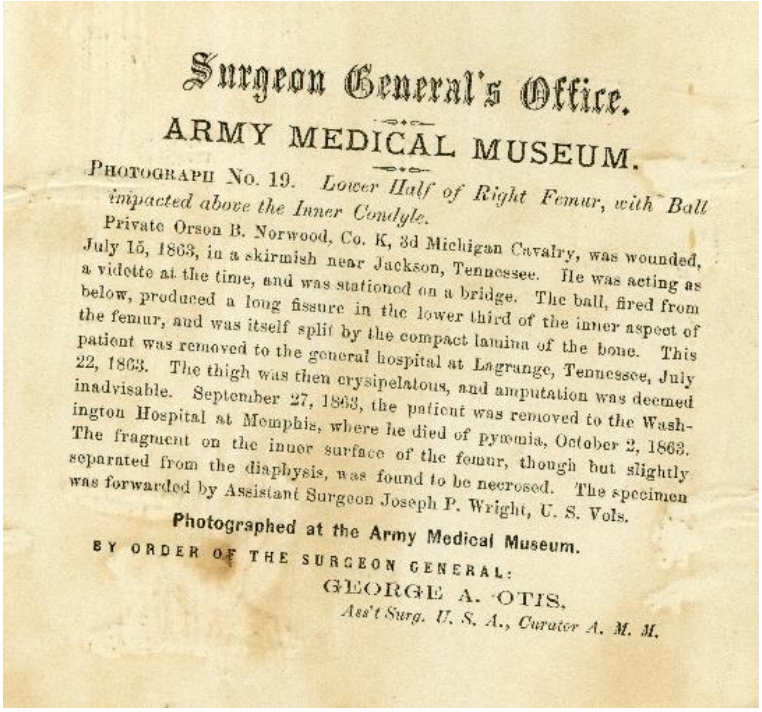

Surgeon General's Office.

ARMY MEDICAL MUSEUM.

PHOTOGRAPH No. 19. *Lower Half of Right Femur, with Ball impacted above the Inner Condyle.*

Private Orson B. Norwood, Co. K, 3d Michigan Cavalry, was wounded, July 15, 1863, in a skirmish near Jackson, Tennessee. He was acting as a vidette at the time, and was stationed on a bridge. The ball, fired from below, produced a long fissure in the lower third of the inner aspect of the femur, and was itself split by the compact lamina of the bone. This patient was removed to the general hospital at Lagrange, Tennessee, July 22, 1863. The thigh was then erysipelatous, and amputation was deemed inadvisable. September 27, 1863, the patient was removed to the Washington Hospital at Memphis, where he died of pyæmia, October 2, 1863. The fragment on the inner surface of the femur, though but slightly separated from the diaphysis, was found to be necrosed. The specimen was forwarded by Assistant Surgeon Joseph P. Wright, U. S. Vols.

Photographed at the Army Medical Museum.

BY ORDER OF THE SURGEON GENERAL:

GEORGE A. OTIS,

Ass't Surg. U. S. A., Curator A. M. M.

Certificado asociado a Fotografía N°19.

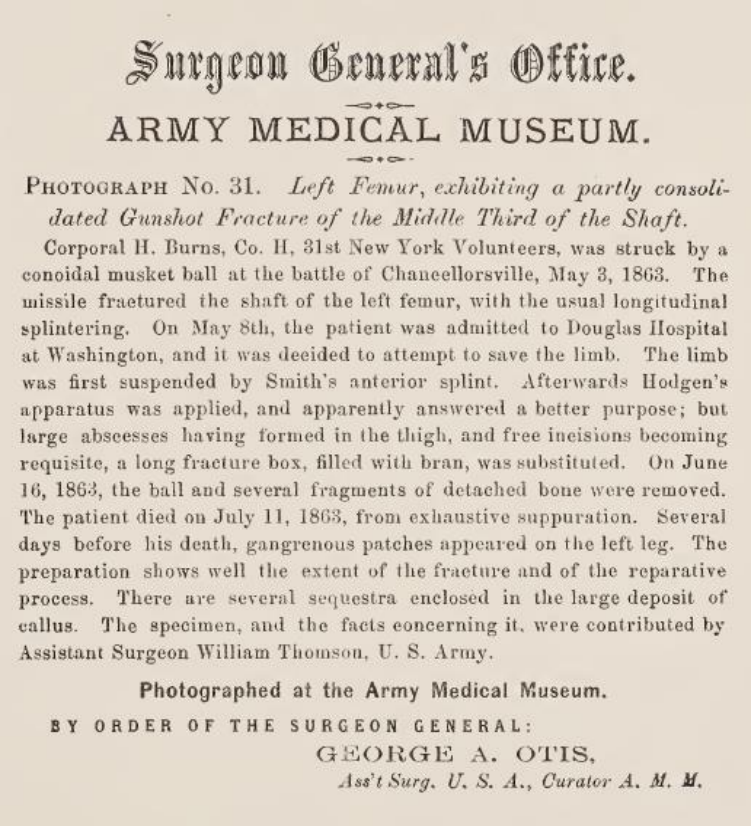

Surgeon General's Office.

ARMY MEDICAL MUSEUM.

PHOTOGRAPH No. 31. *Left Femur, exhibiting a partly consolidated Gunshot Fracture of the Middle Third of the Shaft.*

Corporal H. Burns, Co. H, 31st New York Volunteers, was struck by a conoidal musket ball at the battle of Chancellorsville, May 3, 1863. The missile fractured the shaft of the left femur, with the usual longitudinal splintering. On May 8th, the patient was admitted to Douglas Hospital at Washington, and it was decided to attempt to save the limb. The limb was first suspended by Smith's anterior splint. Afterwards Hodgen's apparatus was applied, and apparently answered a better purpose; but large abscesses having formed in the thigh, and free incisions becoming requisite, a long fracture box, filled with bran, was substituted. On June 16, 1863, the ball and several fragments of detached bone were removed. The patient died on July 11, 1863, from exhaustive suppuration. Several days before his death, gangrenous patches appeared on the left leg. The preparation shows well the extent of the fracture and of the reparative process. There are several sequestra enclosed in the large deposit of callus. The specimen, and the facts concerning it, were contributed by Assistant Surgeon William Thomson, U. S. Army.

Photographed at the Army Medical Museum.

BY ORDER OF THE SURGEON GENERAL:

GEORGE A. OTIS,

Ass't Surg. U. S. A., Curator A. M. M.

Certificado asociado a Fotografía N°31.

Surgeon General's Office.

ARMY MEDICAL MUSEUM.

PHOTOGRAPH No. 35.—*Lower Half of Left Femur, exhibiting a Partially Consolidated Gunshot Fracture of the Shaft. The deformed Callus encloses several Necrosed Splinters and a battered Musket Ball.*

Sergeant Sewell T. Douglas, G, 1st Maine Heavy Artillery, aged twenty-eight, was wounded at the battle of Spottsylvania, and was admitted to Emory Hospital, May 22, 1864. A musket ball, entering posteriorly, had fractured the lower third of the left femur and lodged in the medullary cavity. The injured limb was placed in a double inclined plane, and moderate extension was used. Internally, stimulants and tonics were employed. In August, 1864, the patient suffered from severe diarrhœa. There was a copious ill-conditioned discharge from the wound. The patient died, September 26, 1864, from exhaustion. Acting Assistant Surgeon J. M. Downs, in charge of the case, made the post-mortem examination and forwarded the specimen.

Photographed at the Army Medical Museum.

By order of the Surgeon General:

GEORGE A. OTIS,

Assistant Surgeon, U. S. A., Curator, A. M. M.

Certificado asociado a Fotografía N°35.

Surgeon General's Office.

ARMY MEDICAL MUSEUM.

PHOTOGRAPH No. 36. *Partially Consolidated Gunshot Fracture of the Upper Third of the Left Femur.*

Private Christian Holzworth, Co. B, 20th Indiana Volunteers, was wounded at the second battle of Manasses, August 29, 1862, by a conoidal musket ball, which entered on the anterior aspect of the upper third of the left thigh, and lodged against the femur, which was fractured with extensive longitudinal splitting. He was conveyed to Armory Square Hospital at Washington. No particulars of the treatment employed can be ascertained; but it is reported that in March, 1863, he was able to go about on crutches, and that he was "doing well" until the latter part of May, when an attack of cerebro-spinal meningitis supervened, and terminated fatally on the 25th of May, 1863. Upon the examination of the injured limb, the fractured extremities of the femur were found to be united, with great angular deformity, by irregular arches of callus. A fragment of the ball was enclosed between the arches. The specimen was contributed by Assistant Surgeon C. C. Byrne, U. S. Army. It is figured on page 280 of the Catalogue of the Surgical Section of the Museum.

Photographed at the Army Medical Museum.

BY ORDER OF THE SURGEON GENERAL:

GEORGE A. OTIS,

Ass't Surg. U. S. A., Curator A. M. M.

Certificado asociado a Fotografía N°36.

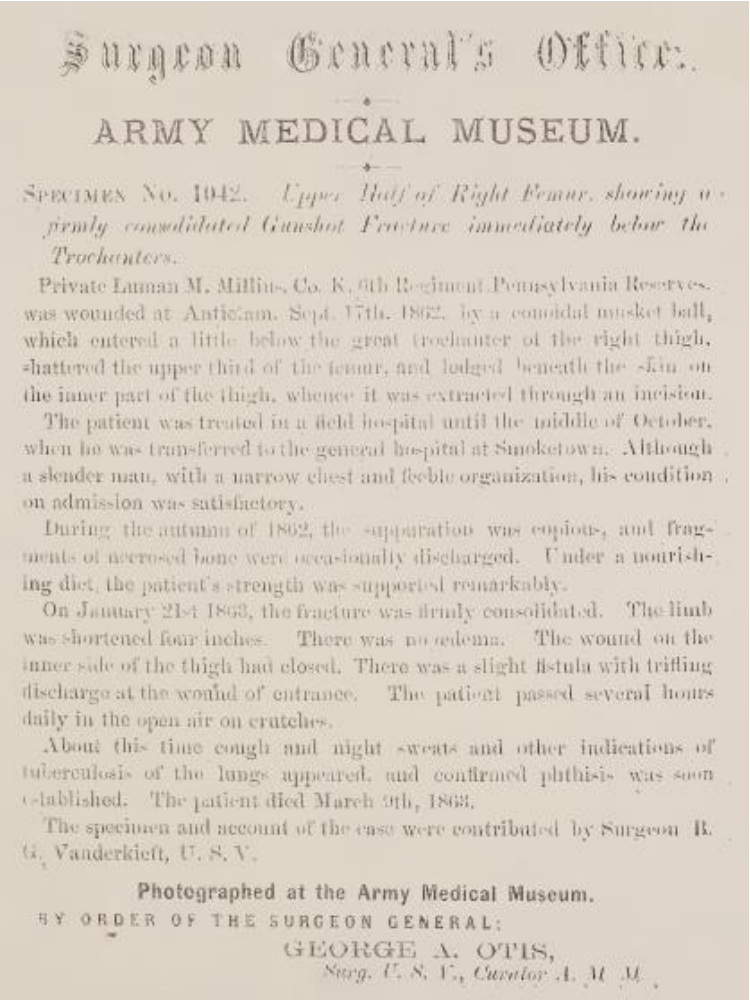

Surgeon General's Office.

ARMY MEDICAL MUSEUM.

SPECIMEN No. 1042. *Upper Half of Right Femur, showing a firmly consolidated Gunshot Fracture immediately below the Trochanters.*

Private Lannan M. Millins, Co. K, 9th Regiment Pennsylvania Reserves, was wounded at Antietam, Sept. 17th, 1862, by a conoidal musket ball, which entered a little below the great trochanter of the right thigh, shattered the upper third of the femur, and lodged beneath the skin on the inner part of the thigh, whence it was extracted through an incision.

The patient was treated in a field hospital until the middle of October, when he was transferred to the general hospital at Smoketown. Although a slender man, with a narrow chest and feeble organization, his condition on admission was satisfactory.

During the autumn of 1862, the suppuration was copious, and fragments of necrosed bone were occasionally discharged. Under a nourishing diet, the patient's strength was supported remarkably.

On January 21st 1863, the fracture was firmly consolidated. The limb was shortened four inches. There was no œdema. The wound on the inner side of the thigh had closed. There was a slight fistula with trifling discharge at the wound of entrance. The patient passed several hours daily in the open air on crutches.

About this time cough and night sweats and other indications of tuberculosis of the lungs appeared, and confirmed phthisis was soon established. The patient died March 9th, 1863.

The specimen and account of the case were contributed by Surgeon R. G. Vanderkieft, U. S. V.

Photographed at the Army Medical Museum.

BY ORDER OF THE SURGEON GENERAL:

GEORGE A. OTIS,

Surg. U. S. V., Curator A. M. M.

Certificado asociado a Fotografía N°38.

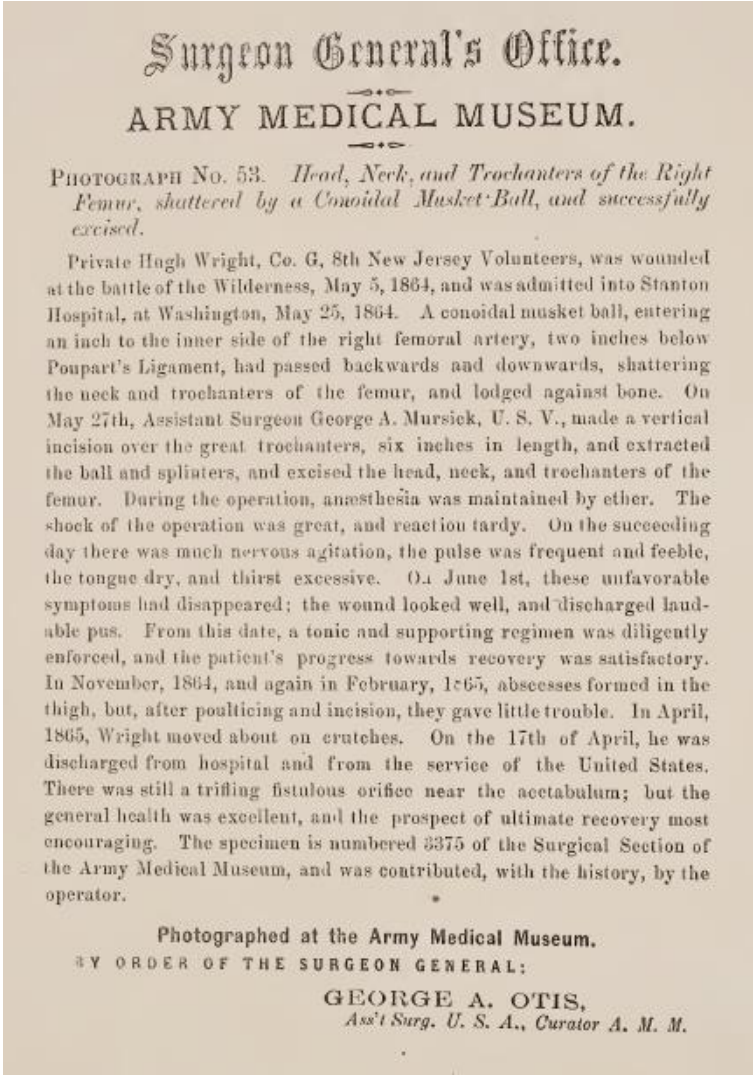

Surgeon General's Office.

ARMY MEDICAL MUSEUM.

PHOTOGRAPH No. 53. *Head, Neck, and Trochanters of the Right Femur, shattered by a Conoidal Musket-Ball, and successfully excised.*

Private Hugh Wright, Co. G, 8th New Jersey Volunteers, was wounded at the battle of the Wilderness, May 5, 1864, and was admitted into Stanton Hospital, at Washington, May 25, 1864. A conoidal musket ball, entering an inch to the inner side of the right femoral artery, two inches below Poupart's Ligament, had passed backwards and downwards, shattering the neck and trochanters of the femur, and lodged against bone. On May 27th, Assistant Surgeon George A. Mursick, U. S. V., made a vertical incision over the great trochanters, six inches in length, and extracted the ball and splinters, and excised the head, neck, and trochanters of the femur. During the operation, anæsthesia was maintained by ether. The shock of the operation was great, and reaction tardy. On the succeeding day there was much nervous agitation, the pulse was frequent and feeble, the tongue dry, and thirst excessive. On June 1st, these unfavorable symptoms had disappeared; the wound looked well, and discharged laudable pus. From this date, a tonic and supporting regimen was diligently enforced, and the patient's progress towards recovery was satisfactory. In November, 1864, and again in February, 1865, abscesses formed in the thigh, but, after poulticing and incision, they gave little trouble. In April, 1865, Wright moved about on crutches. On the 17th of April, he was discharged from hospital and from the service of the United States. There was still a trifling fistulous orifice near the acetabulum; but the general health was excellent, and the prospect of ultimate recovery most encouraging. The specimen is numbered 3375 of the Surgical Section of the Army Medical Museum, and was contributed, with the history, by the operator.

Photographed at the Army Medical Museum.

BY ORDER OF THE SURGEON GENERAL:

GEORGE A. OTIS,
Ass't Surg. U. S. A., Curator A. M. M.

Certificado asociado a Fotografía N°53.

Surgeon General's Office.

ARMY MEDICAL MUSEUM.

PHOTOGRAPH No. 57. *Upper Extremity of Left Femur, showing a Perforation between the Trochanters by a Conoidal Musket Ball.*

Captain James M. L——, Co. I, 20th Indiana Volunteers, was admitted into Columbia College Hospital, at Washington, June 29, 1862, with two gunshot wounds, received a day or two previously, in one of the battles before Richmond. The first wound was through the lumbar muscles of the left side. After receiving it the officer fell, and while lying on the field, he was again struck by an elongated musket ball, which entered on the outer side of the left thigh, a little below the great trochanters, and, passing upwards and inwards, lodged. A finger could be readily passed into the perforation in the femur, but the ball could not be reached. Three formal attempts to ascertain its position and accomplish its removal were made unsuccessfully. The patient died from exhaustion on August 19, 1862. At the autopsy, the ball was found in the position in which it is fixed in this specimen, the apex pointing to the wound of entrance. The near proximity of the ball had not induced any disease of the hip-joint. The specimen, with the facts relating to it, was contributed to the Army Medical Museum by Assistant Surgeon W. M. Notson, A. S. Army, and is numbered 565 of the Surgical Section.

Photographed at the Army Medical Museum.

BY ORDER OF THE SURGEON GENERAL:

GEORGE A. OTIS,

Ass't Surg. U. S. A., Curator A. M. M.

Certificado asociado a Fotografía N°57.

Surgeon General's Office.

ARMY MEDICAL MUSEUM.

SPECIMEN No. 59. *Lower third of right Femur, the outer Condyle split off by a round Musket Ball. Amputation. Death.*

Private Richard Williams, 28th Pennsylvania Volunteers, was wounded September 16th, 1862, at the battle of South Mountain, by a round musket ball, which entered near the outer hamstring, and lodged between the condyles of the right femur. He was conveyed to Washington, D. C., and admitted into Mount Pleasant U. S. A. General Hospital, September 22d, 1862. On September 30th, his right thigh was amputated, by flap incisions. At this date the limb was excessively swollen: the discharge of pus was profuse; abscesses had burrowed in the soft parts, and irritative fever existed to an alarming degree. The case terminated fatally on October 2d, 1862.

The ball, which remained imbedded in the cancellated structure of the femur, between the condyles, had caused a very oblique fracture into the knee-joint, separating the external condyle from the shaft, and breaking off a fragment from the anterior surface of the inner condyle.

Photographed at the Army Medical Museum.

GEORGE A. OTIS,

Surg. U. S. V., Curator A. M. M

Certificado asociado a Fotografía N°59.

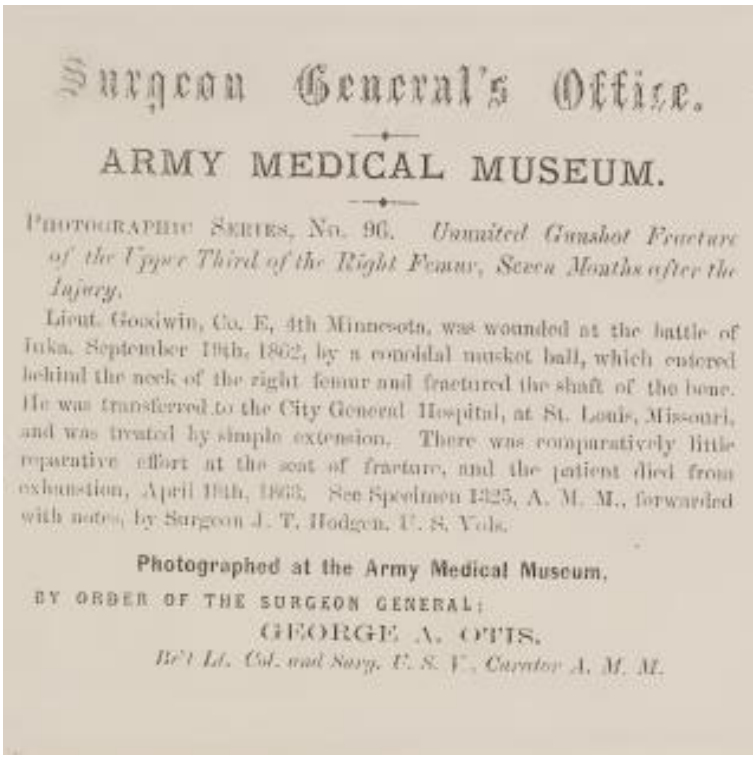

Surgeon General's Office.

ARMY MEDICAL MUSEUM.

PHOTOGRAPHIC SERIES, No. 96. *Ununited Gunshot Fracture of the Upper Third of the Right Femur, Seven Months after the Injury.*

Lieut. Goodwin, Co. E, 4th Minnesota, was wounded at the battle of Iuka, September 19th, 1862, by a conoidal musket ball, which entered behind the neck of the right femur and fractured the shaft of the bone. He was transferred to the City General Hospital, at St. Louis, Missouri, and was treated by simple extension. There was comparatively little reparative effort at the seat of fracture, and the patient died from exhaustion, April 19th, 1863. See Specimen 1325, A. M. M., forwarded with notes, by Surgeon J. T. Hodgen, U. S. Vols.

Photographed at the Army Medical Museum,

BY ORDER OF THE SURGEON GENERAL:

GEORGE A. OTIS.

Bvt Lt. Col. and Surg. U. S. V., Curator A. M. M.

Certificado asociado a Fotografía N°96.

Surgeon General's Office.

ARMY MEDICAL MUSEUM.

PHOTOGRAPH No. 110. *Successful Excision of the Head of the Left Femur for Gunshot Fracture.*

Private Joseph Brown, Co. I. 3rd Michigan Vols., aged thirty-eight years, was wounded at the second battle of Bull Run, August 29th, 1862, by a musket ball, which fractured the left femur through the trochanter minor. He laid on the battle field three days, and was then removed to Centreville. On September 11th, 1862, he was admitted to Fairfax Seminary Hospital, near Alexandria. The limb was kept in position by appropriate apparatus; but suppuration was profuse, and, on two occasions, fragments of bone were removed from the wound. Early in March, 1863, there was great swelling of the thigh; the discharge became scanty and fœtid, and pus burrowed amid the muscles of the thigh. On March 21st, an exploratory incision was made from three inches above to five inches below the prominence of the great trochanter. The neck and upper extremity of the shaft of the femur were found to be extensively diseased, and excision was decided on. The shaft of the femur was divided six inches below the great trochanter, and the head was then disarticulated. The shock from the operation was great, and the patient rallied slowly. Two days after the operation, an erysipelatous blush pervaded the limb; but it passed away, and the case progressed favorably. A tube was introduced to the bottom of the wound, which was frequently washed out by this means. Stimulants and concentrated nourishment were perseveringly administered.

In May, 1863, the patient was considered out of danger. In September, he was reported as "recovered" and a sketch of the appearance of the limb was made by Hospital Steward Stauch, from which a careful drawing was subsequently executed by Mr. Baumgras (Surgical Series of Drawings, No. 73.) The upper extremity of the femur was sent to the Army Medical Museum, where it is preserved as Specimen 1192. On August 23d, 1863, Brown was discharged from the service of the United States. On March 21st, 1864, one year from the date of the operation, he reported from his home in Coopersville, Michigan, that he was in good health. On September 26th, 1865, he again wrote, and gave a particular account of the amount of motion in his limb, and stated that there had been no breaking out of abscesses or other inconvenience since his last communication. This letter is quoted in Circular No. 6, S. G. O., 1865, p. 75. Afterwards Mr. Brown sent a photograph taken in November, 1865, of which this is a copy.

Photographed at the Army Medical Museum.

BY ORDER OF THE SURGEON GENERAL:

GEORGE A. OTIS,

Bv't Lt. Col. and Surg. U. S. V., Curator A. M. M.

Certificado asociado a Fotografía N°110.

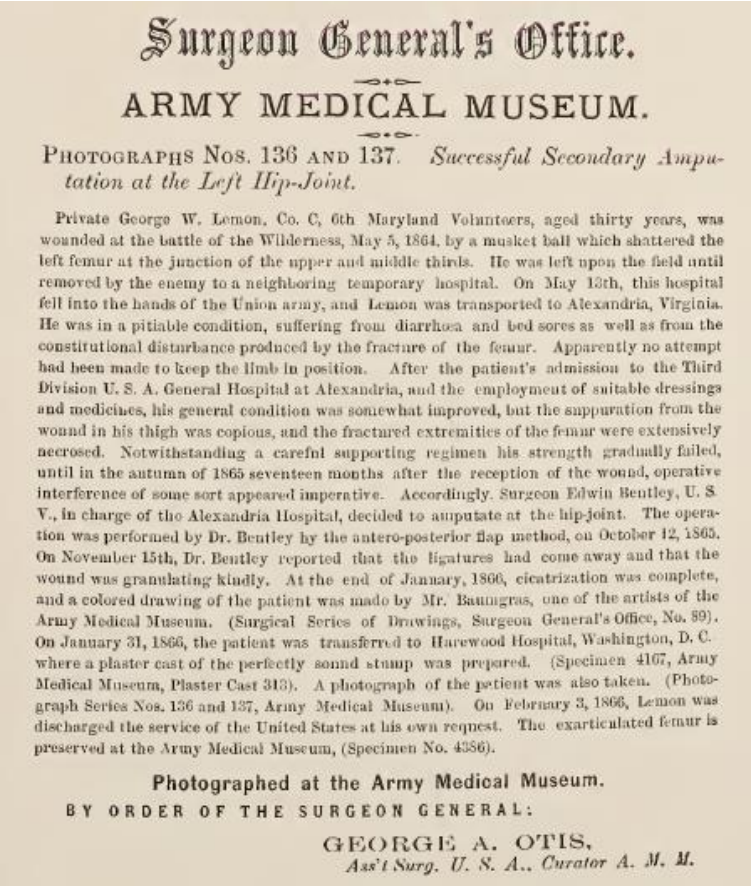

Surgeon General's Office.

ARMY MEDICAL MUSEUM.

PHOTOGRAPHS NOS. 136 AND 137. *Successful Secondary Amputation at the Left Hip-Joint.*

Private George W. Lemon, Co. C, 6th Maryland Volunteers, aged thirty years, was wounded at the battle of the Wilderness, May 5, 1864, by a musket ball which shattered the left femur at the junction of the upper and middle thirds. He was left upon the field until removed by the enemy to a neighboring temporary hospital. On May 13th, this hospital fell into the hands of the Union army, and Lemon was transported to Alexandria, Virginia. He was in a pitiable condition, suffering from diarrhœa and bed sores as well as from the constitutional disturbance produced by the fracture of the femur. Apparently no attempt had been made to keep the limb in position. After the patient's admission to the Third Division U. S. A. General Hospital at Alexandria, and the employment of suitable dressings and medicines, his general condition was somewhat improved, but the suppuration from the wound in his thigh was copious, and the fractured extremities of the femur were extensively necrosed. Notwithstanding a careful supporting regimen his strength gradually failed, until in the autumn of 1865 seventeen months after the reception of the wound, operative interference of some sort appeared imperative. Accordingly, Surgeon Edwin Bentley, U. S. V., in charge of the Alexandria Hospital, decided to amputate at the hip-joint. The operation was performed by Dr. Bentley by the antero-posterior flap method, on October 12, 1865. On November 15th, Dr. Bentley reported that the ligatures had come away and that the wound was granulating kindly. At the end of January, 1866, cicatrization was complete, and a colored drawing of the patient was made by Mr. Baumgras, one of the artists of the Army Medical Museum. (Surgical Series of Drawings, Surgeon General's Office, No. 89). On January 31, 1866, the patient was transferred to Harewood Hospital, Washington, D. C. where a plaster cast of the perfectly sound stump was prepared. (Specimen 4167, Army Medical Museum, Plaster Cast 313). A photograph of the patient was also taken. (Photograph Series Nos. 136 and 137, Army Medical Museum). On February 3, 1866, Lemon was discharged the service of the United States at his own request. The exarticulated femur is preserved at the Army Medical Museum, (Specimen No. 4386).

Photographed at the Army Medical Museum.

BY ORDER OF THE SURGEON GENERAL:

GEORGE A. OTIS,
Ass't Surg. U. S. A., Curator A. M. M.

Certificado asociado a Fotografía N°136.

Surgeon General's Office.

ARMY MEDICAL MUSEUM.

PHOTOGRAPHS Nos. 139, 178, 179 AND 292. *Partially Consolidated Gunshot Fracture of the Upper Third of the Right Femur.*

Private George Ruoss, Co. G, 7th New York Volunteers, aged twenty-seven years, was wounded in an engagement at the South Side Railroad, near Petersburg, Virginia, on March 31, 1865, by a conoidal musket ball, which struck the anterior and outer aspect of the right thigh, about three inches below the great trochanter, and, passing inwards and a little downwards, comminuted portions of the upper and middle thirds of the femur, and emerged posteriorly, about the middle of the gluteal fold. He was taken to the Base Hospital at City Point, and on April 6th, was transferred to Campbell Hospital at Washington. On July 8th, he was removed to Stanton Hospital, and, on September 12th, to Harewood Hospital. On his admission to Harewood, he was able to sit up, and the constitutional condition was tolerably good. The fracture had united with great deformity; there were several fistulous orifices, through which fragments of necrosed bone were extracted almost daily. On May 1, 1866, Ruoss was transferred, on the closure of Harewood, to the Post Hospital at Washington. On June 8th, he was etherized, and Assistant Surgeon W. Thompson, U. S. A., made a V shaped incision at the upper and outer part of the thigh, and removed several fragments of diseased bone. September 30, 1866: the wound has nearly healed; there are three sinuses, (two on the upper, and one on the lower surface,) which lead to what is evidently necrosed bone. December 31, 1866: Sinuses still open and discharging, general condition feeble; there is great deformity, and about five inches shortening of the limb, with almost complete anchylosis of the knee joint. The photograph was taken in July, 1867. A communication from Assistant Surgeon John Brooke, U. S. A., dated July 6, 1868, furnishes the following additional information:—On taking charge of the patient in November, 1867, he found the limb in the same condition as that previously described, except that a collection of pus, which had formed on the inner aspect of the thigh, just above the knee, had been opened, and that there was a sinus connecting with the seat of fracture. This sinus, with the openings above mentioned, continued until death. The patient was extremely feeble, greatly emaciated, and suffered much from diarrhœa and anorexia. These symptoms continued until the patient's death, which occurred June 27th, 1868. At the autopsy, the liver was found enormously enlarged, weighing ten pounds and ten ounces; and the right lung contained a small mass of calcareous matter. Portions of the tibia and fibula, and the femur with the os innominatum and patella attached, were removed. The femur, imperfectly united with great displacement and a deposit of foliaceous callus, shows that extensive periostitis had taken place. The upper portions of the tibia and fibula and the patella, also, show similar pathological changes. The specimen is No. 5450 of the Surgical Section.

Photographed at the Army Medical Museum.

BY ORDER OF THE SURGEON GENERAL:

GEORGE A. OTIS,
Ass't Surg. U. S. A., Curator A. M. M.

Certificado asociado a Fotografía N°139.

Surgeon General's Office.

ARMY MEDICAL MUSEUM.

PHOTOGRAPH No. 225. *Transverse Fracture of the Femur in the Middle Third by an unknown Missile.*

Elijah Brown, a colored civilian, aged fifty years, and by occupation a farm laborer, was injured August 15, 1864, at City Point, by the explosion of ordnance stores. An unknown missile produced a compound fracture of the femur in the middle third, leaving a wound similar to that made by a conoidal ball. He was sent to Philadelphia, and, on August 20th, was admitted to Satterlee Hospital. No foreign body could be detected in the wound. The limb was shortened some two and a half or three inches; the thigh was much swelled; and there was a profuse discharge from the wound, and a commencing bed sore over the sacrum. The patient's bowels were loose, and he was thin and debilitated, but, withal, was cheerful and had a good appetite. An angular wire splint, thought not to meet the required indications, was removed, and a straight wooden one, with the counter-extending band in the perineum, was substituted. Fifteen drop doses of tincture of iron were also administered three times a day. This treatment continued until August 27th, when the splint was removed, and extension made by means of weights suspended from leg by adhesive strips, husk bags being placed along either side. This arrangement, along with the straight board splint, was extremely inconvenient, and could not be kept in proper order. The bed sore had become the source of great discomfort, the discharge being profuse and exhausting. Simple dressings and expectant treatment were used. On September 1st, all appliances were removed from the leg. The patient was much reduced by suppuration from the wound and from the bed sore. He was extremely restless, and there were no signs of union of the fragments. A profuse diarrhœa withstanding all treatment now set in, and continued until the patient's death, which occurred at 8, A. M., on September 12, 1864. The specimen, showing considerable exfoliation near the two ends of the fragments, was contributed, with the history, by Acting Assistant Surgeon A. L. Eakin.

Photographed at the Army Medical Museum.

BY ORDER OF THE SURGEON GENERAL:

GEORGE A. OTIS,
Ass't Surg. U. S. A., Curator A. M. M.

Certificado asociado a Fotografía N°225.

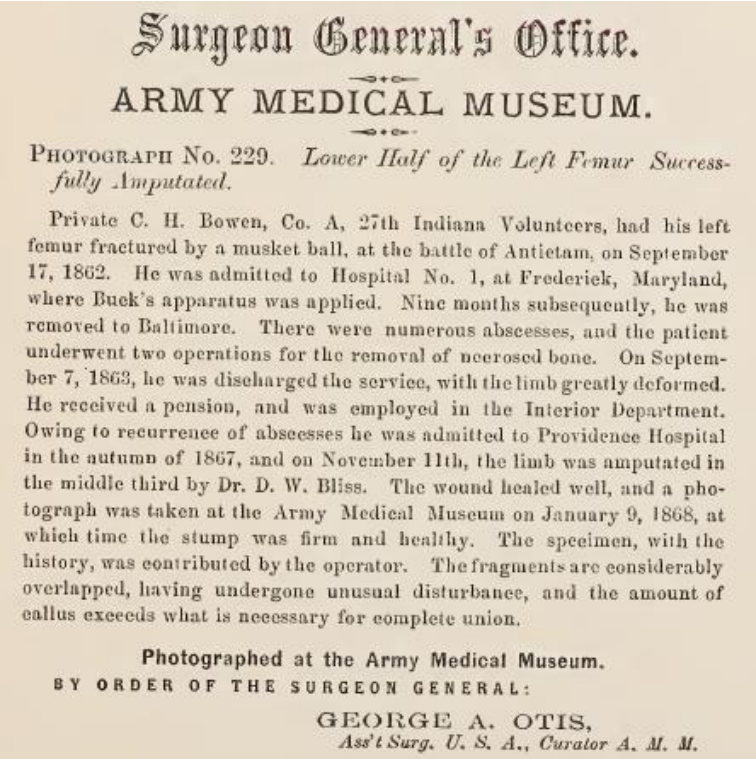

Surgeon General's Office.

ARMY MEDICAL MUSEUM.

PHOTOGRAPH No. 229. *Lower Half of the Left Femur Successfully Amputated.*

Private C. H. Bowen, Co. A, 27th Indiana Volunteers, had his left femur fractured by a musket ball, at the battle of Antietam, on September 17, 1862. He was admitted to Hospital No. 1, at Frederick, Maryland, where Buck's apparatus was applied. Nine months subsequently, he was removed to Baltimore. There were numerous abscesses, and the patient underwent two operations for the removal of necrosed bone. On September 7, 1863, he was discharged the service, with the limb greatly deformed. He received a pension, and was employed in the Interior Department. Owing to recurrence of abscesses he was admitted to Providence Hospital in the autumn of 1867, and on November 11th, the limb was amputated in the middle third by Dr. D. W. Bliss. The wound healed well, and a photograph was taken at the Army Medical Museum on January 9, 1868, at which time the stump was firm and healthy. The specimen, with the history, was contributed by the operator. The fragments are considerably overlapped, having undergone unusual disturbance, and the amount of callus exceeds what is necessary for complete union.

Photographed at the Army Medical Museum.

BY ORDER OF THE SURGEON GENERAL:

GEORGE A. OTIS,
Ass't Surg. U. S. A., Curator A. M. M.

Certificado asociado a Fotografía N°229.

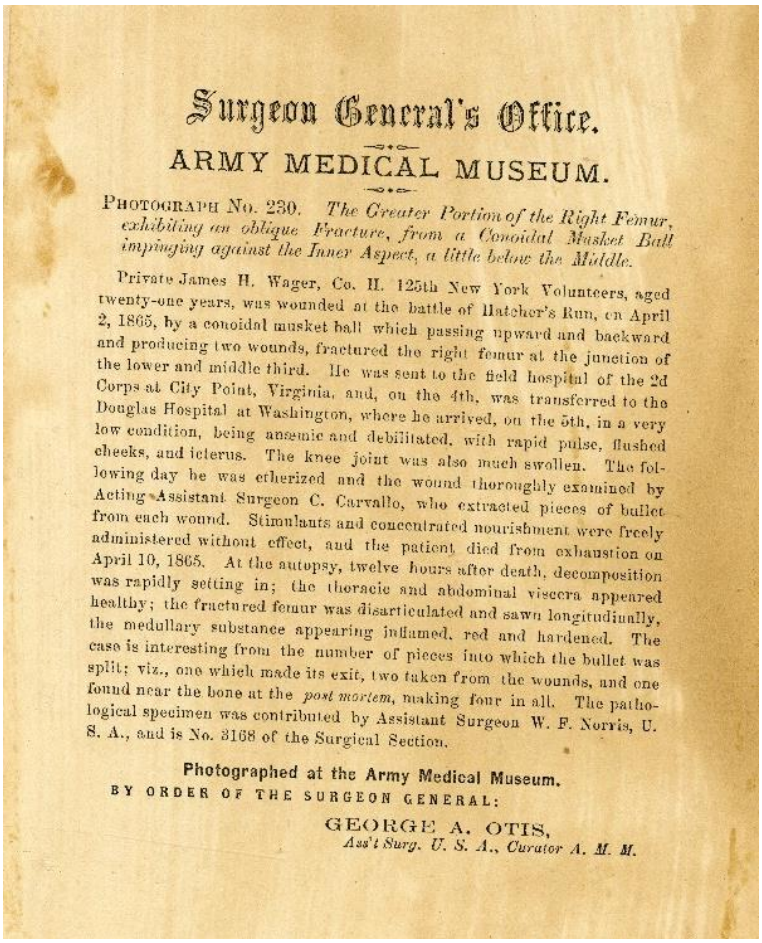

Surgeon General's Office.

ARMY MEDICAL MUSEUM.

PHOTOGRAPH No. 230. *The Greater Portion of the Right Femur, exhibiting an oblique Fracture, from a Conoidal Musket Ball impinging against the Inner Aspect, a little below the Middle.*

Private James H. Wager, Co. H. 125th New York Volunteers, aged twenty-one years, was wounded at the battle of Hatcher's Run, on April 2, 1865, by a conoidal musket ball which passing upward and backward and producing two wounds, fractured the right femur at the junction of the lower and middle third. He was sent to the field hospital of the 2d Corps at City Point, Virginia, and, on the 4th, was transferred to the Douglas Hospital at Washington, where he arrived, on the 5th, in a very low condition, being anæmic and debilitated, with rapid pulse, flushed cheeks, and icterus. The knee joint was also much swollen. The following day he was etherized and the wound thoroughly examined by Acting Assistant Surgeon C. Carvallo, who extracted pieces of bullet from each wound. Stimulants and concentrated nourishment were freely administered without effect, and the patient died from exhaustion on April 10, 1865. At the autopsy, twelve hours after death, decomposition was rapidly setting in; the thoracic and abdominal viscera appeared healthy; the fractured femur was disarticulated and sawn longitudinally, the medullary substance appearing inflamed, red and hardened. The case is interesting from the number of pieces into which the bullet was split; viz., one which made its exit, two taken from the wounds, and one found near the bone at the *post mortem*, making four in all. The pathological specimen was contributed by Assistant Surgeon W. F. Norris, U. S. A., and is No. 3168 of the Surgical Section.

Photographed at the Army Medical Museum.

BY ORDER OF THE SURGEON GENERAL:

GEORGE A. OTIS,
Ass't Surg. U. S. A., Curator A. M. M.

Certificado asociado a Fotografía N°230.

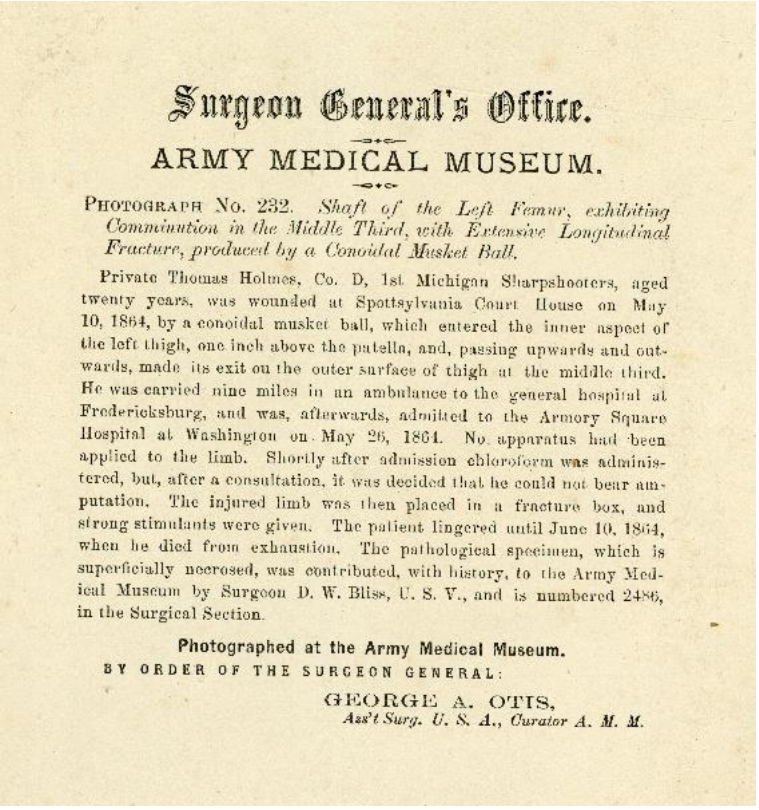

Surgeon General's Office.

ARMY MEDICAL MUSEUM.

PHOTOGRAPH No. 232. *Shaft of the Left Femur, exhibiting Comminution in the Middle Third, with Extensive Longitudinal Fracture, produced by a Conoidal Musket Ball.*

Private Thomas Holmes, Co. D, 1st Michigan Sharpshooters, aged twenty years, was wounded at Spottsylvania Court House on May 10, 1864, by a conoidal musket ball, which entered the inner aspect of the left thigh, one inch above the patella, and, passing upwards and outwards, made its exit on the outer surface of thigh at the middle third. He was carried nine miles in an ambulance to the general hospital at Fredericksburg, and was, afterwards, admitted to the Armory Square Hospital at Washington on May 26, 1864. No apparatus had been applied to the limb. Shortly after admission chloroform was administered, but, after a consultation, it was decided that he could not bear amputation. The injured limb was then placed in a fracture box, and strong stimulants were given. The patient lingered until June 10, 1864, when he died from exhaustion. The pathological specimen, which is superficially necrosed, was contributed, with history, to the Army Medical Museum by Surgeon D. W. Bliss, U. S. V., and is numbered 2486, in the Surgical Section.

Photographed at the Army Medical Museum.

BY ORDER OF THE SURGEON GENERAL:

GEORGE A. OTIS,
Ass't Surg. U. S. A., Curator A. M. M.

Certificado asociado a Fotografía N°232.

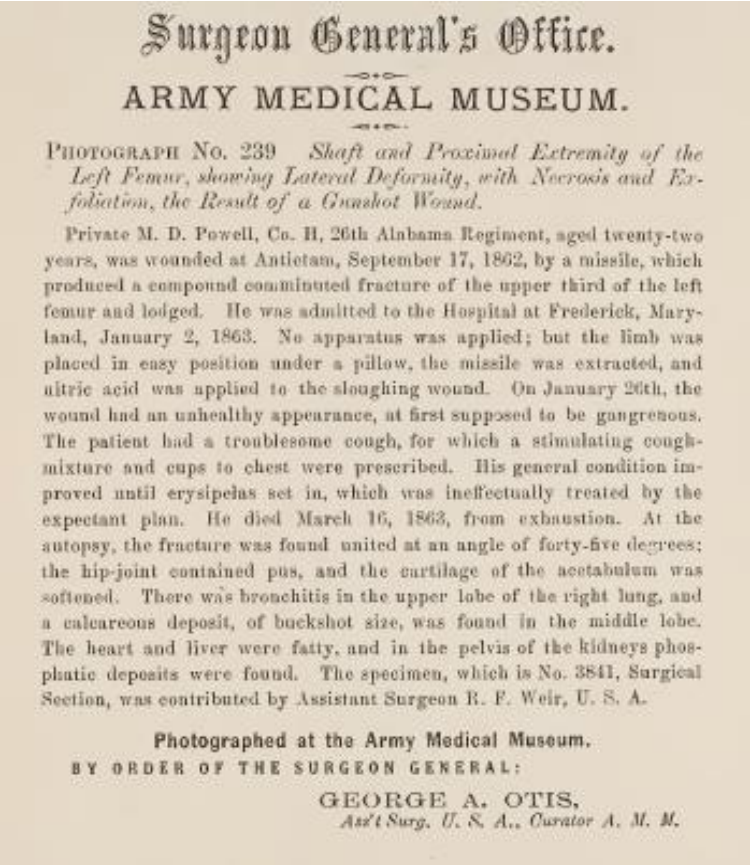

Surgeon General's Office.

ARMY MEDICAL MUSEUM.

PHOTOGRAPH No. 239 *Shaft and Proximal Extremity of the Left Femur, showing Lateral Deformity, with Necrosis and Exfoliation, the Result of a Gunshot Wound.*

Private M. D. Powell, Co. H, 26th Alabama Regiment, aged twenty-two years, was wounded at Antietam, September 17, 1862, by a missile, which produced a compound comminuted fracture of the upper third of the left femur and lodged. He was admitted to the Hospital at Frederick, Maryland, January 2, 1863. No apparatus was applied; but the limb was placed in easy position under a pillow, the missile was extracted, and nitric acid was applied to the sloughing wound. On January 26th, the wound had an unhealthy appearance, at first supposed to be gangrenous. The patient had a troublesome cough, for which a stimulating cough-mixture and cups to chest were prescribed. His general condition improved until erysipelas set in, which was ineffectually treated by the expectant plan. He died March 16, 1863, from exhaustion. At the autopsy, the fracture was found united at an angle of forty-five degrees; the hip-joint contained pus, and the cartilage of the acetabulum was softened. There was bronchitis in the upper lobe of the right lung, and a calcareous deposit, of buckshot size, was found in the middle lobe. The heart and liver were fatty, and in the pelvis of the kidneys phosphatic deposits were found. The specimen, which is No. 3841, Surgical Section, was contributed by Assistant Surgeon R. F. Weir, U. S. A.

Photographed at the Army Medical Museum.

BY ORDER OF THE SURGEON GENERAL:

GEORGE A. OTIS,
Ass't Surg. U. S. A., Curator A. M. M.

Certificado asociado a Fotografía N°239.

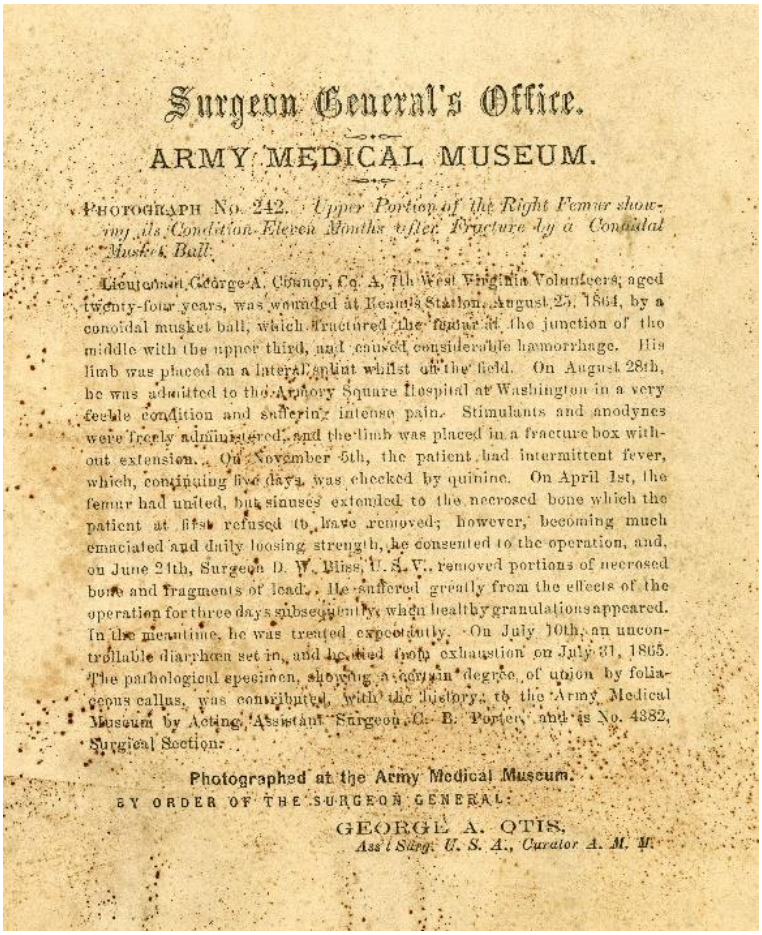

Surgeon General's Office.

ARMY MEDICAL MUSEUM.

PHOTOGRAPH No. 242. *Upper Portion of the Right Femur showing its Condition Eleven Months after Fracture by a Conoidal Musket Ball.*

Lieutenant George A. Conner, Co. A, 7th West Virginia Volunteers, aged twenty-four years, was wounded at Beaver's Station, August 25, 1864, by a conoidal musket ball, which fractured the femur at the junction of the middle with the upper third, and caused considerable hæmorrhage. His limb was placed on a lateral splint whilst on the field. On August 28th, he was admitted to the Armory Square Hospital at Washington in a very feeble condition and suffering intense pain. Stimulants and anodynes were freely administered, and the limb was placed in a fracture box without extension. On November 5th, the patient had intermittent fever, which, continuing five days, was checked by quinine. On April 1st, the femur had united, but sinuses extended to the necrosed bone which the patient at first refused to have removed; however, becoming much emaciated and daily loosing strength, he consented to the operation, and, on June 24th, Surgeon D. W. Bliss, U. S. V., removed portions of necrosed bone and fragments of lead. He suffered greatly from the effects of the operation for three days subsequently, when healthy granulations appeared. In the meantime, he was treated expectantly. On July 10th, an uncontrollable diarrhœa set in, and he died from exhaustion on July 31, 1865. The pathological specimen, showing a certain degree of union by foliaceous callus, was contributed, with the history, to the Army Medical Museum by Acting Assistant Surgeon C. B. Porter, and is No. 4382, Surgical Section.

Photographed at the Army Medical Museum.

BY ORDER OF THE SURGEON GENERAL:

GEORGE A. OTIS,
Ass'l Surg. U. S. A., Curator A. M. M.

Certificado asociado a Fotografía N°242.

Surgeon General's Office.

ARMY MEDICAL MUSEUM.

PHOTOGRAPH No. 244. *Necrosis and Exfoliation and Deposits of Spongy Calles after a Gunshot Fracture of the Left Femur.*

Private John E. Keith, Co. C. 13th Massachusetts Volunteers, aged twenty years, received a gunshot fracture of the lower third of the left femur, at the second battle of Bull Run, August 30, 1862. He lay on the field until September 2d, when he was removed to Washington in a wagon so heavily laden with wounded that the springs were no protection from the jolting of the wagon over the rough roads. The fracture being comminuted and very oblique, the patient suffered intensely during the journey, and when he was admitted to the Ascension Hospital, the lower fragment of the femur was protruding through the external wound to the extent of an inch. After restoratives had been given him, he was etherized and the fracture was coaptated without much difficulty. The limb was then suspended by Smith's anterior splint, and cold water was applied, and tonics with a nutritious regimen were prescribed. At the beginning of the third week abscesses began to accumulate in the inner and posterior lower portion of the thigh, and bursting through the skin in numerous places discharged profusely. The openings were so numerous that the rollers used to confine the splint could not be applied without covering some of them, which necessitated their daily removal, and as the patient could not endure the slightest handling of the limb he was partially etherized every day while the warm weather continued and afterwards every other day, in order to apply clean rollers around the splint and renew the dressings. Liquor sodæ chlorinatæ, diluted with four parts of water was freely used at each dressing, being injected through the openings by a syringe. To add to the discomfort of the patient, about the end of the fifth week gangrene of the integuments of the sacro-lumbar region and the iliac projections set in, and the patient was transferred to a water bed, but now it was found impossible to keep the limb from rolling and causing great agony. The anterior splint was removed, and one similar to Desault's substituted, with a short anterior one, it being impossible to apply them either laterally or posteriorly on account of the number of openings. The fragments remained in apposition rather better by this apparatus; but it was so uncomfortable that it was removed in a few days and there being no hope of union, short splints covered with oiled silk were placed around the thigh, and the leg swung in a fracture box, this being the most comfortable support that could be devised. He died on October 24 1862. The limb was examined six hours after death. The soft parts from the knee to the groin were utterly disorganized. The femur was removed and sent to the Army Medical Museum. The broken extremities were covered with spongy callus; but a cylindrical sequestrum interposed between the fragments, and there was no union.

Photographed at the Army Medical Museum.

BY ORDER OF THE SURGEON GENERAL:

GEORGE A. OTIS,

Bv't Lt. Col. and Ass't Surg. U. S. A., Curator A. M. M.

Certificado asociado a Fotografía N°244.

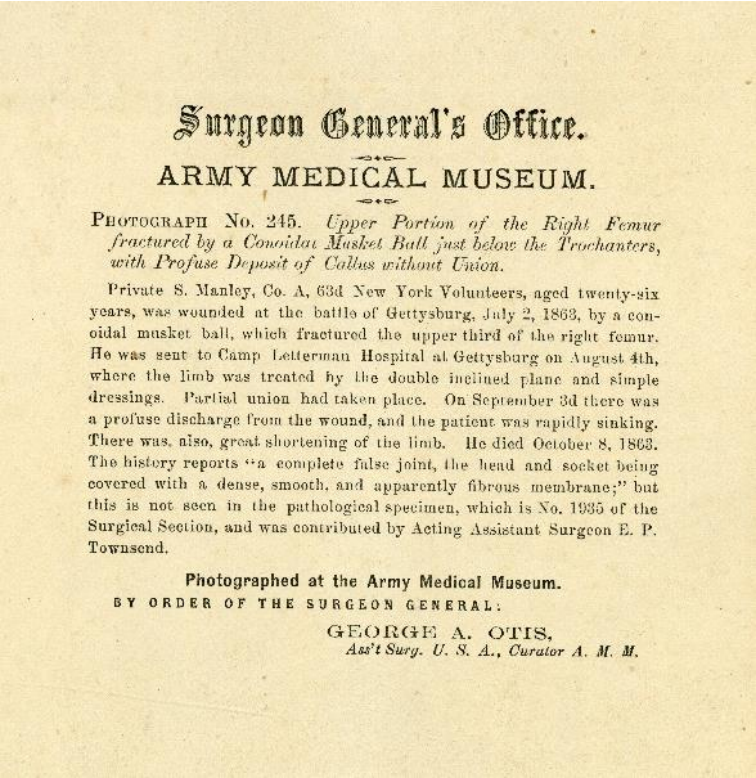

Surgeon General's Office.

ARMY MEDICAL MUSEUM.

PHOTOGRAPH No. 245. *Upper Portion of the Right Femur fractured by a Conoidal Musket Ball just below the Trochanters, with Profuse Deposit of Callus without Union.*

Private S. Manley, Co. A, 63d New York Volunteers, aged twenty-six years, was wounded at the battle of Gettysburg, July 2, 1863, by a conoidal musket ball, which fractured the upper third of the right femur. He was sent to Camp Letterman Hospital at Gettysburg on August 4th, where the limb was treated by the double inclined plane and simple dressings. Partial union had taken place. On September 3d there was a profuse discharge from the wound, and the patient was rapidly sinking. There was, also, great shortening of the limb. He died October 8, 1863. The history reports "a complete false joint, the head and socket being covered with a dense, smooth, and apparently fibrous membrane;" but this is not seen in the pathological specimen, which is No. 1935 of the Surgical Section, and was contributed by Acting Assistant Surgeon E. P. Townsend.

Photographed at the Army Medical Museum.

BY ORDER OF THE SURGEON GENERAL:

GEORGE A. OTIS,
Ass't Surg. U. S. A., Curator A. M. M.

Certificado asociado a Fotografía N°245.

El caso particular de Oscar Cunningham (último espécimen de la muestra de este museo) se encuentra disponible en el siguiente enlace:

https://medicalmuseum.health.mil/index.cfm?p=visit.exhibits.virtual.waltwhitman.page_03

2. Maude Abbott Medical Museum

Las imágenes utilizadas pertenecen a especímenes provenientes de las exhibiciones del *Maude Abbott Medical Museum*, recalado en la ciudad de Montreal, provincia de Quebec, Canadá, y están siendo exhibidas con el debido permiso de la institución.

i. Permiso de la institución

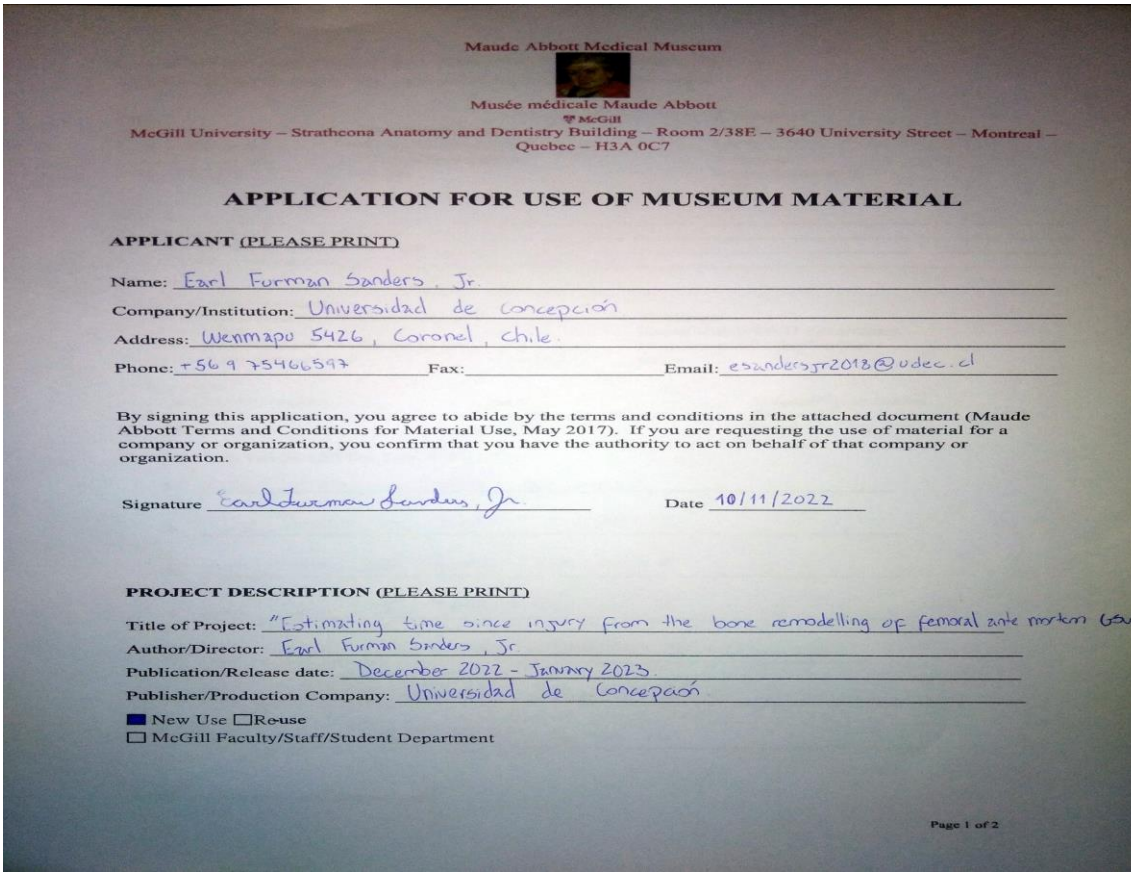

Maude Abbott Medical Museum

Musée médicale Maude Abbott

McGill

McGill University – Strathcona Anatomy and Dentistry Building – Room 2/38E – 3640 University Street – Montreal – Quebec – H3A 0C7

APPLICATION FOR USE OF MUSEUM MATERIAL

APPLICANT (PLEASE PRINT)

Name: Earl Furman Sanders, Jr.

Company/Institution: Universidad de Concepción

Address: Wenmapu 5426, Coronel, Chile.

Phone: +56 9 75466597 Fax: Email: esandersjr2013@udec.cl

By signing this application, you agree to abide by the terms and conditions in the attached document (Maude Abbott Terms and Conditions for Material Use, May 2017). If you are requesting the use of material for a company or organization, you confirm that you have the authority to act on behalf of that company or organization.

Signature Earl Furman Sanders, Jr. Date 10/11/2022

PROJECT DESCRIPTION (PLEASE PRINT)

Title of Project: "Estimating time since injury from the bone remodelling of femoral ante mortem GSI

Author/Director: Earl Furman Sanders, Jr.

Publication/Release date: December 2022 - January 2023.

Publisher/Production Company: Universidad de Concepción

■ New Use ☐ Re-use

☐ McGill Faculty/Staff/Student Department

Page 1 of 2

Format Distribution Information: (Please check/circle all that apply)
All permissions include use in promotional materials related to project.

Print
Book/Catalog
Magazine/Journal
Newspaper Article
Self-publishing
Brochure/Flyer/Poster
Report/Limited publication
Thesis/Dissertation ✓
Cover

Electronic
CD-Rom
DVD
E-Books
World Wide Web
(URL)

Print run 1 - 5.
Online and e-book use description
Size and colour of reproduced image
Estimated publishing date December 2022 – January 2023.

Film/Video Production
Standard/Non-standard TV/Local/National
Non-broadcast
Standard/Non-standard TV/World-wide
Non-broadcast Instructional
Theatrical
Home Video/DVD sales/rental
Non-theatrical Distribution
Other

Other Uses
Commercial Advertising
Commercial Display
Commercial Product
Signage
Office Décor/Interior Design
Exhibition
Theater/Presentation
Personal Use ✓
Other

MATERIAL REQUESTED FOR USE

1. War, Bones and Books - Specimen 3.
2. War, Bones and Books - Specimen 7.
3. War, Bones and Books - Specimen 9.
4. War, Bones and Books - Specimen 10.
5. War, Bones and Books - Specimen 15.
6. War, Bones and Books - Specimen 16.
7. War, Bones and Books - Specimen 18.

(Additional page to add if necessary)

Page 2 of 3

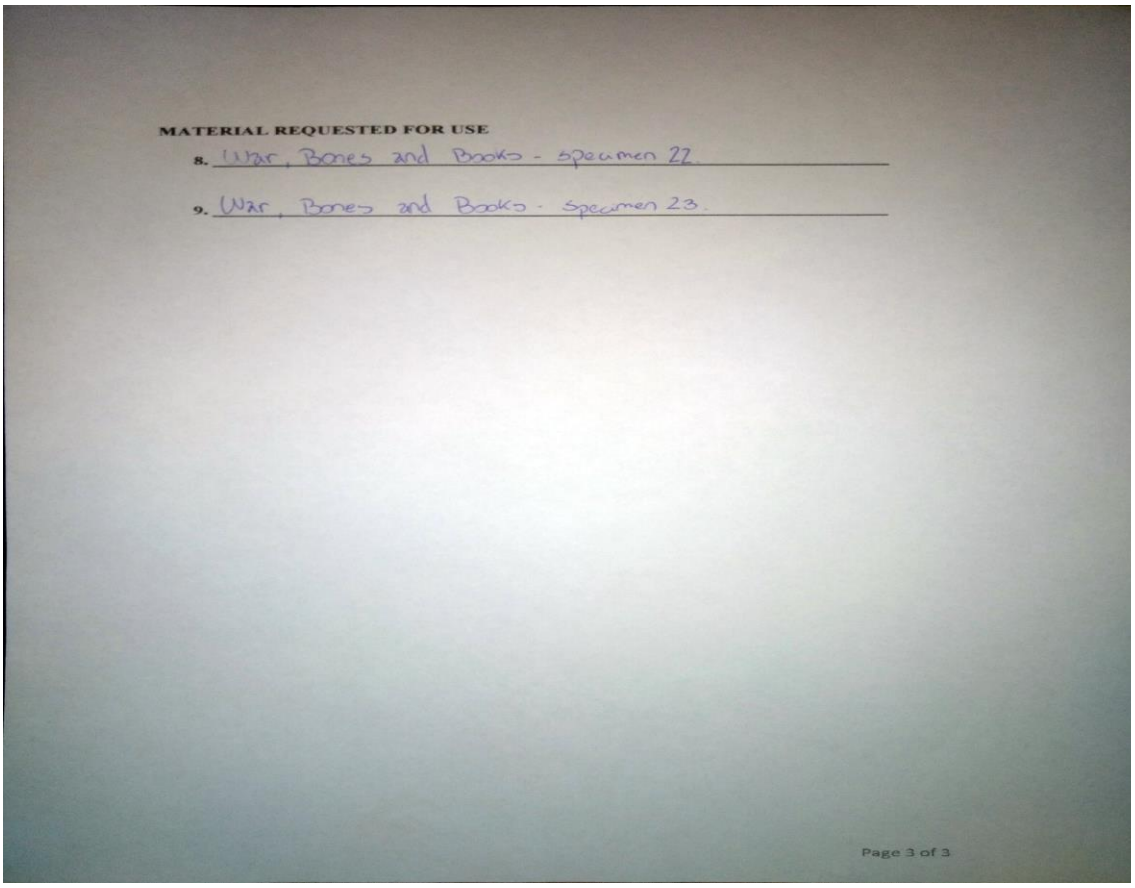

MATERIAL REQUESTED FOR USE

8. War, Bones and Books - specimen 22.

9. War, Bones and Books - specimen 23.

Page 3 of 3

ii. Antecedentes de la muestra

Las circunstancias de muerte de los individuos, al igual que todo lo requerido, está disponible en la página web del museo, junto con los especímenes digitalizados en mayor resolución de la que se pudo adjuntar en este escrito. Para acceder a estos datos, clicar en el enlace a continuación:

https://www.mcgill.ca/medicalmuseum/exhibits/warbones/specimens

Además, los datos también se encuentran escritos en el compilado *The Medical and Surgical History of the War of the Rebellion*[36]. Este texto es accesible desde la página de cualquiera de los especímenes.

[36] El texto se encuentra citado en el apartado de Bibliofragía (p. 166).